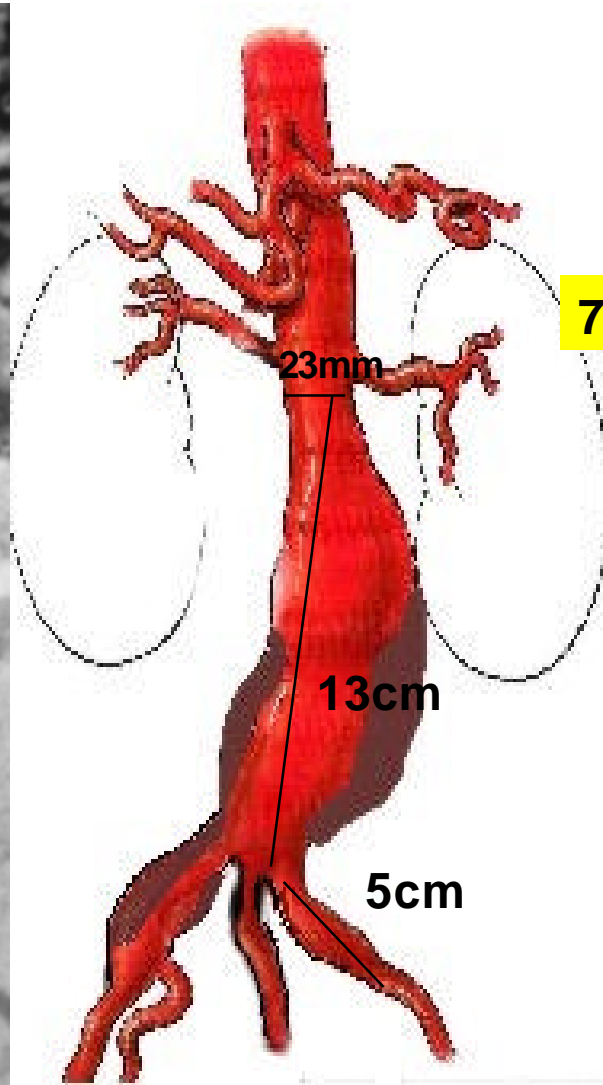


CASO CLÍNICO


- Varon de 68 años portador de AAA de 6,5 cm + Aneurisma iliaca común dcha de 3 cm, e hipogástrica izda anómala: nacimiento en bifurcación aórtica
- Comorbilidad:
 - EPOC severa
 - Hª de colitis isquémica resuelta con tto médico
- Tratamiento:
 - Embolización hipogástrica dcha
 - Exclusion endovascular con endoprótesis excluder abocando una rama a iliaca externa izda y la otra a la hipogástrica, prolongándola con Hemobahn desde arteria axilar anterógradamente + bypass Fem-fem izdo dcho y ligadura de ilíaca externa dcha distal



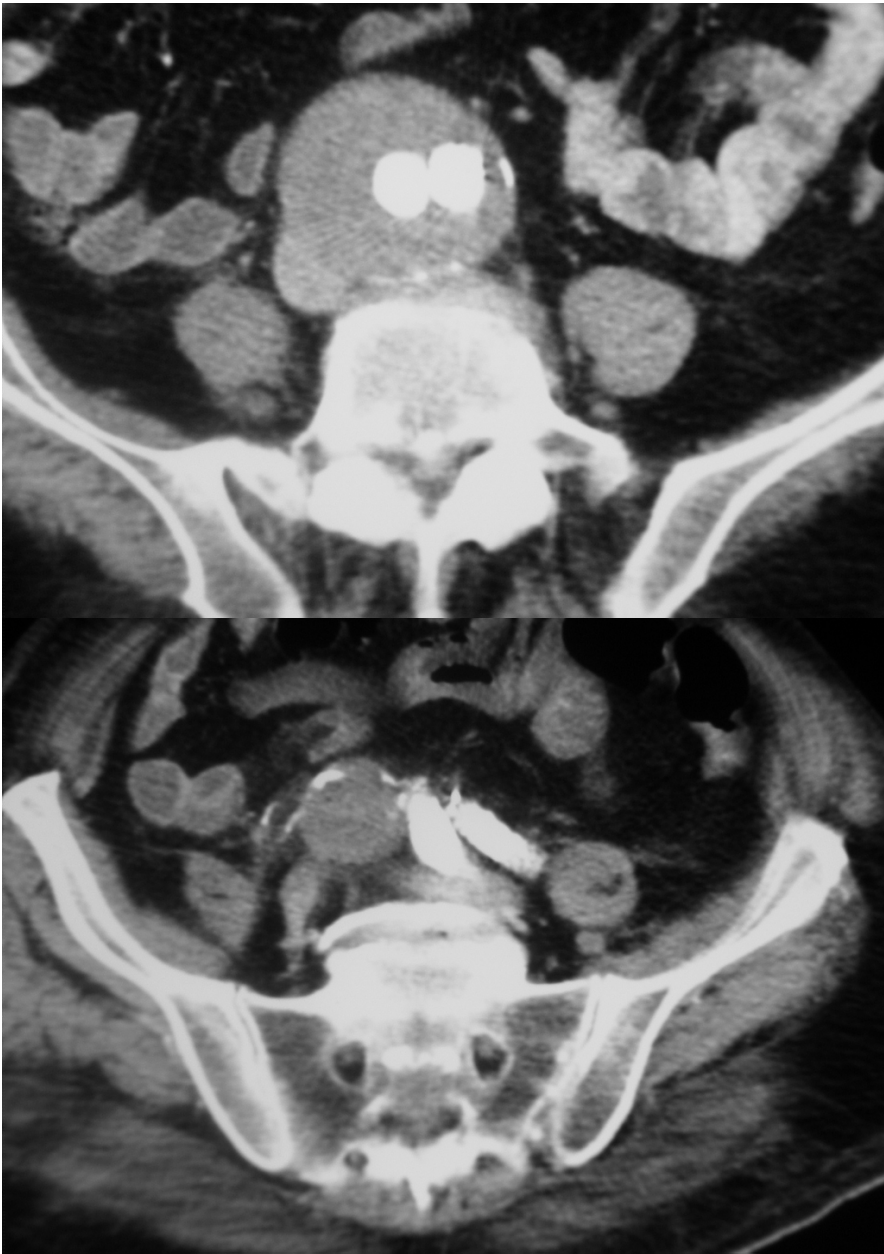Arterio-Preop



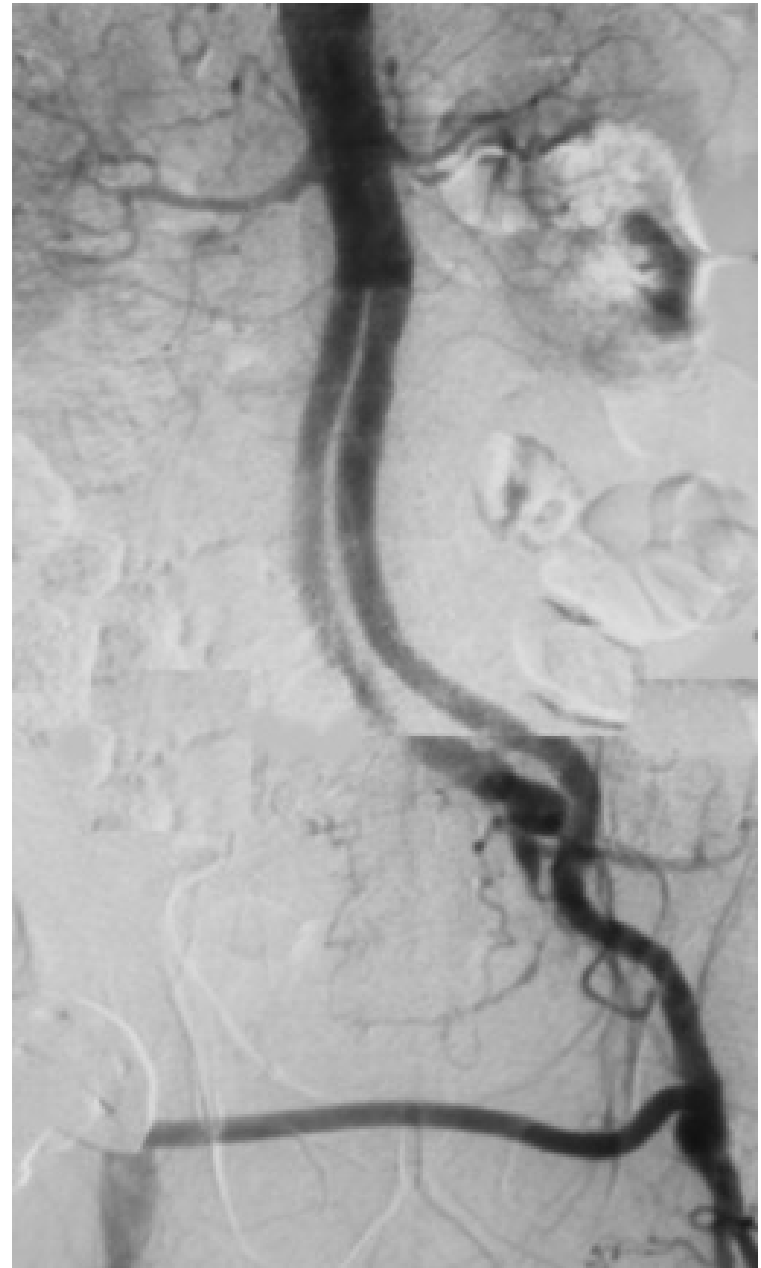
Esquema-Preop



Planificación



TAC postoperatorio



Arterio-Postoperatorio