

TRATAMIENTO ENDOVASCULAR DE LA PATOLOGÍA OBSTRUCTIVA AORTO-ILIACA

Dres.:

Angel Plaza Martínez	Hospital Universitario Dr.Peset. Valencia
Santiago Carrera Díaz	Hospital Clínico Universitario. Valladolid
Marcos Ivan Alonso Alvarez	Complejo Hospitalario Asistencial. Leon
José R. Escudero	Hospital de la Santa Cruz y San Pablo. Barcelona
Carlo Vaquero Puerta	Hospital Clínico Universitario. Valladolid
M.A.Cairols Castellote	Hospital Universitario de Bellvitge. Barcelona
Vicente Riambau	Hospital Clínico. Barcelona
Ignacio Lojo Rocamonde	Hospital USP Sta Teresa A Coruña

Coordinador: Dr. Vicente Gutiérrez Alonso

INTRODUCCIÓN

La patología obstructiva del sector aorto-iliaco es una causa muy frecuente de isquemia crónica de los miembros inferiores (MMII). Se considera que el sector aorto-iliaco se afecta hasta en el 35% de los casos de enfermedad arterial obstructiva de los MMII y es el segundo sector que con más frecuencia enferma después del sector fémoro-poplíteo y más concretamente de la arteria femoral

superficial. La causa más frecuente de lesiones oclusivas en este sector es la arteriosclerosis, aunque existen otras causas (arteritis de Takayasu, displasia fibromuscular, ...) que constituyen un grupo de enfermedades extremadamente raras. Se suelen afectar fundamentalmente las arterias iliacas primitivas y las iliacas externas produciendo claudicación cruro-gemelar, aunque también es frecuente la afectación de la aorta abdominal infrarrenal produciendo el clásico síndrome de Leriche (claudicación glútea, impotencia coeundi y ausencia de pulsos femorales) (1).

El diagnóstico suele ser clínico y se confirma mediante estudios no invasivos (fundamentalmente ecodoppler) visualizando directamente la aorta e iliacas o de forma indirecta mediante curvas femorales. En los casos en que se plantea realizar un tratamiento revascularizador, el estudio se debe completar con pruebas de imagen (angiorresonancia, angio-TC o arteriografía) que permitirán plantear la estrategia terapéutica más oportuna para cada caso en particular (1).

El tratamiento conservador se basa en el control de los factores de riesgo cardiovascular, realizar ejercicio físico controlado y seguir una medicación (básicamente antiagregación y estatinas) para intentar conseguir dos objetivos fundamentales: aumentar la distancia de claudicación y disminuir la mortalidad cardiovascular de estos pacientes. En fases más avanzadas de la enfermedad, cuando hay isquemia crítica, se debe hacer un tratamiento quirúrgico o endovascular asociado en muchas ocasiones a tratamiento revascularizador en otro sector arterial (2).

El sector aorto-iliaco ha sido el primer sector en el que el tratamiento endovascular ha sido utilizado y reconocido como una alternativa efectiva y en muchos casos ha desbancado a la cirugía como el tratamiento de elección. Desde la publicación del Consenso de la Inter-Sociedad Trans-Atlántica para el tratamiento de la Arteriopatía periférica (TASC) (2), y más recientemente tras la publicación del TASC II (3) y de la Guía para el Manejo de Pacientes con Arteriopatía Periférica del *American College of Cardiology* y de la *American Heart Association* (4), se ha propuesto que las lesiones iliacas tipo A se benefician de un tratamiento endovascular y que en las lesiones tipo B el tratamiento más utilizado es endovascular, dejando para lesiones más extensas de todo el eje iliaco incluso con afectación de la arteria femoral común (lesiones C y D) el tratamiento quirúrgico

como alternativa más utilizada y de elección respectivamente. Sin embargo, la mejora en los dispositivos actuales y el mayor conocimiento de su comportamiento a medio y largo plazo hacen que cada vez sea más frecuente el tratamiento endovascular de lesiones tipo C e incluso D con resultados no muy diferentes de los obtenidos con la cirugía abierta o, en todo caso, retrasándola (5). La generalización del tratamiento endovascular en el sector aorto-iliaco ha hecho que se vayan abandonando técnicas quirúrgicas más agresivas como la endarterectomía aorto-iliaca o ilio-femoral y ha ido ofreciendo un tratamiento revascularizador *a priori* menos agresivo y con menores complicaciones a pacientes con claudicación poco invalidante.

Los dispositivos endovasculares han ido cambiando desde los utilizados inicialmente. Cada vez se utilizan dispositivos con menores perfiles, más elásticos y que permiten excluir lesiones potencialmente embolígenas como placas ulceradas en las arterias iliacas, aumentando el número de casos que se pueden tratar mediante terapéutica endovascular. Se pueden introducir stents a través de introductores de 5F, se dispone de stents autoexpandibles y balón expandibles, se dilatan el origen de ambas arterias iliacas a la vez para evitar lesiones del ostium de la iliaca contralateral por una placa que engloba a la bifurcación aórtica, se pueden implantar prótesis cubiertas en el caso de recanalizaciones iliacas extensas e incluso se puede realizar una recanalización de ambos ejes iliacos, con resultados más que aceptables. Todo ello permite tratar lesiones inicialmente desfavorables y aumentar el número de pacientes que se pueden beneficiar de estas técnicas menos agresivas, a expensas de reducir el número de intervenciones abiertas.

Sin embargo, no debemos perder la perspectiva de la posibilidad de tener complicaciones durante el tratamiento, derivadas fundamentalmente de la trombosis de los dispositivos, de la rotura de la propia arteria iliaca o de la embolización distal en las arterias del pie. En este sentido, la posibilidad de que se produzcan complicaciones graves es pequeña (alrededor del 1%), pero pueden obligar a realizar intervenciones quirúrgicas alternativas (como revascularizaciones extra-anatómicas) con resultados discretamente peores a medio plazo (2).

Son muchas las series publicadas sobre todo en lesiones tipo B y C (que son las que más controversias generan) que muestran que el tratamiento quirúrgico convencional es el “patrón oro” para este tipo de lesiones (en cuanto a

permeabilidad y durabilidad), aunque el tratamiento endovascular se presenta como una opción quizá menos duradera pero que se puede beneficiar de procedimientos de permeabilidad primaria asistida o de permeabilidad secundaria para aumentar la durabilidad global del procedimiento con menores complicaciones (5).

Dentro de la política sanitaria y de gestión actual, es importante valorar los costes que las técnicas revascularizadoras del sector aorto-iliaco representan para el sistema sanitario. Los costes de una técnica se pueden realizar en base a coste-efectividad o, mejor aún, a coste-utilidad (en forma de años de vida ajustados por calidad o AVAC). Los costes directos, derivados de la hospitalización, son menores al utilizar el tratamiento endovascular ya que las estancias hospitalarias son más cortas, la tasa de complicaciones es menor y no requieren habitualmente la estancia postoperatoria en unidades de vigilancia intensiva. Sin embargo, a medio plazo, debido a la menor durabilidad ya descrita de los tratamientos endovasculares y la necesidad de realizar procedimientos secundarios, los costes de ambas opciones terapéuticas se tienden a igualar (6-8).

En el presente trabajo se pretende revisar la clínica producida por las lesiones obstructivas del sector aorto-iliaco, su diagnóstico, las indicaciones actuales del tratamiento endovascular, describir el procedimiento y los dispositivos utilizados en la actualidad y con perspectivas de futuro inmediato, las complicaciones de este tratamiento, sus resultados iniciales y a medio plazo y los costes derivados de las técnicas endovasculares.

EXPLORACIONES DIAGNOSTICAS

El primer objetivo de este trabajo es aplicar las tecnologías actuales para valorar las estructuras arteriales (paredes–placas, estenosis, trombosis, disecciones, angulaciones...) y la morfología que permita la introducción de catéteres, navegaciones de dispositivos, calcular longitudes y diámetros de los vasos que aporte una información sobre la indicación quirúrgica, la posible elección de los implantes intravasculares o estrategia de una cirugía abierta.

Podríamos dividir las técnicas en varias áreas dependiendo de las disponibilidades de cada centro hospitalario:

Técnicas no invasivas: Ecodoppler–DUPLEX, Modo B, Pulsado (Color–Energie) Modo flow, Tridimensional (Con contraste I.V. que realza la imagen).

Técnicas por imagen endovascular: Ecodoppler endovascular - IVUS, angioscopia

Técnicas de reconstrucción por imagen: TAC, TAC helicoidal, Angio RM.

Técnicas angiográficas: DIVA, Arteriografía.

TECNICAS NO INVASIVAS

Ecodoppler-DUPLEX:

Es una técnica con gran disponibilidad y rapidez de ejecución, que permite un primer diagnóstico de estructuras arteriales, con visualización de la aorta infrarrenal, arterias renales, arterias ilíacas con sus ramas y tejidos circundantes. Se puede valorar el flujo intrarterial y estenosis con trombosis parietales o totales.(8)

Los inconvenientes de esta técnica son la dificultad de una visualización global del sector explorado, la variabilidad de los diámetros de los vasos debido a la posición del cabezal en relación a anatomía de los grandes vasos y a las angulaciones de las arterias. No es posible planificar estrategias endovasculares complejas y afinar en el diagnóstico de ramas arteriales de pequeño calibre. Se puede controlar el paso de catéteres y punciones arteriales y venosas dirigidas.(9)

El resto de los sistemas de Ecodoppler son mejoras técnicas que progresivamente van aumentando la capacidad diagnóstica y en un futuro es muy posible que sea la exploración de elección.

TÉCNICAS POR IMAGEN ENDOVASCULAR

Angioscopia:

Es necesario el bloqueo del flujo arterial. Visualiza la luz del vaso y las placas, estenosis, trombosis, disecciones y suturas arteriales. En las técnicas endovasculares es posible ver las terminaciones de los implantes y navegar a través de los mismos hasta zona de exclusión de flujo.

Ecodoppler endovascular–IVUS:

Se trata de la misma técnica pero introduciendo un transductor de 12,5 MHz y no precisa de bloqueo de flujo lo que permite además de la visualización del vaso la medida de la presión del intraluminal.

Las indicaciones de estas técnicas tienen utilidad en los casos de disparidad aspectos clínicos y angiográficos, sobretodo en las disecciones y para control de los resultados de las técnicas endovasculares cuando la arteriografía intraoperatoria no detecta lesiones que provoquen flujos inadecuados a nivel distal.

Los inconvenientes de estas técnicas son su disponibilidad y las maniobras de cierta complejidad para el control del flujo durante las exploraciones.

TÉCNICAS DE RECONSTRUCCIÓN POR IMAGEN

Se trata de una exploración por radiaciones físicas (Rayos X, protones) que permite una reconstrucción del mapa arterial con su patología y la posibilidad de valorar la estrategia quirúrgica.

TAC Helicoidal:

Es la aplicación de la emisión de Rayos X de forma circular y la plasmación en un plano de las variaciones de la interacción de las radiaciones ionizantes con las estructuras del cuerpo humano. En 1980 aparecen los primeros aparatos de Tomodensitometría que revolucionaron los diagnósticos aorto-iliacos pero con limitaciones de disponibilidad, lentitud de los estudios y sin posibilidades de imágenes angiográficas. A partir de 1995 aparece el TAC Helicoidal que proporciona estudios con secciones cada 2 mm., a una imagen por segundo con la posibilidad de inyectar, vía venosa, contraste iodado que opacifica las arterias y mediante un programa informático, obtendremos cortes con una excelente resolución espacial multiplanar y una reconstrucción tridimensional.(10,11)

La valoración de los cortes longitudinales posibilita ver:

- § Cuello proximal y distal de las trombosis.
- § Inicio de la lesión, extensión y finalización. Mediciones para estrategias endovasculares.
- § Arterias renales, iliacas internas y viscerales.
- § Morfología de las vísceras (Riñón en herradura, intestinos.
- § Tejidos circundantes periarteriales: Hematomas, abscesos, gas, ascitis grasa, ganglios, vena cava.

Controles postoperatorios:

- § Permeabilidad y “endolink” en las endoprótesis. Buena valoración de los dispositivos “metálicos
- § Reconstrucciones tridimensionales .Resolución en 3D
- § Alta definición, sin artefactos
- § Rapidez de ejecución

Inconvenientes:

- § Dosis elevada de radiación
- § No aporta una información hemodinámica

- § Dificultad de interpretación en lesiones muy calcificadas y angulaciones excesivas.
- § Mala resolución de pequeños vasos y arterias viscerales a nivel distal.
- § Mala tolerancia de los contrastes iodados en los Pacientes portadores de una insuficiencia renal crónica (IRC) por su nefrotoxicidad y contraindicado en embarazadas.

Angiografía por resonancia magnetica (ARM):

Es una técnica que se basa en la emisión de protones generando una perturbación molecular que se plasma, mediante la captación a través de un campo magnético en imágenes, permitiendo la reconstrucción en 2D y 3D.(12)

Para opacificar el sistema arterial es necesario la inyección de contraste intravenoso por una vía periférica de Gadolinium. Se trata de un producto con muy buena tolerancia y se puede utilizar en Pacientes que presentan alergia a los contrastes iodados, incluso en los IRC.

Permite la realización de imágenes arteriográficas con gran resolución ya que la alta concentración del Gadolinium en la arteria desencadena una fuerte elevación de la señal y la posibilidad de visualizar una cartografía arterial que permitirá un diagnóstico preciso y una visión morfológica que pueda matizar las estrategias quirúrgicas y mediciones para técnicas endovasculares.

Ventajas de la ARM:

- § Es un técnica no irradiante, por lo tanto poco invasiva y se puede repetir sin peligro de acumulación de radiaciones ionizantes.
- § Aporta una buena información hemodinámica y la estructura de las paredes arteriales (composición de las placas).
- § Rápida resolución de las imágenes en 2D y 3D
- § Mayores campos de aplicación y con orientaciones múltiples.

Inconvenientes:

- § Baja disponibilidad: Se trata de equipos de alta tecnología, con un programa informático muy complejo para permitir las resoluciones en 2D y 3D.

- § Baja resolución visceral y de los tejidos circundantes al sector aorto-iliaco y sus ramas.
- § Artefactos en placas calcificadas
- § Está contraindicado en presencia de objetos metálicos (marcapasos, prótesis metálicas en áreas óseas, stent aorto-iliacos...) y embarazadas en el 1º trimestre.
- § Tiempo de ejecución (30 min.) mayor que el Angio TAC necesitando una inmovilidad total durante la exploración para evitar artefactos y duplicaciones. Sensación de claustrofobia.

TECNICAS ANGIOGRAFICAS:

DIVA. ARTERIOGRAFIA

Son técnicas conocidas por “opacificación vascular”, son las mas antiguas en la exploración arterial y siguen vigentes por la alta definición de las imágenes. Las mejoras de los equipos han permitido la realización de las exploraciones con menor radiación, menos contraste, menor agresión arterial con técnicas (Seldinger) por punción y menos iatrogenia, mejor resolución por la aplicación de la “sustracción de imágenes” y reconstrucciones en 3D (Angiografía numerizada).(13)

D.I.V.A.

La angiografía digital percutánea venosa: Se trata de la introducción del contraste intravenoso y aprovechando los avances tecnológicos de los nuevos angiografos (Sustracción de imágenes). Posibilita la reconstrucción arterial pero con una resolución de baja calidad que permite una valoración en casos muy seleccionados.

Arteriografía:

Es una técnica de opacificación mediante la introducción de un contraste iodado intrarterial con una visualización del sector a explorar e imagen inmediata de todo el mapa arterial y las ramas incluidas las de mediano y pequeño calibre.

Ventajas de la arteriografía:(14)

- § Disponibilidad en todos los centros hospitalarios
- § Rapidez de ejecución y obtención de imágenes hemodinámicas.
- § Gran resolución del sector arterial a explorar, con los troncos principales y las ramas, trombosis, estenosis, fugas de contraste en roturas, fístulas, hematomas periarteriales, disecciones (luz falsa y verdadera con punto de fuga y reentrada).
- § Mediciones muy exactas de diámetros, cuellos, longitudes.
- § Disposición anatómica de las arterias (Tortuosidad y angulaciones) para la navegación con dispositivos, planificación de la cirugía endovascular y la realización de la misma.

Inconvenientes:

- § Es una técnica invasiva debido a las radiaciones ionizantes y al abordaje arterial múltiple para la introducción del contraste (Vía arterial directa, cateter-Seldinger).
- § El uso de los contrastes iodados está contraindicado en embarazadas, pacientes alérgicos al Iodo (se puede suplantar por CO₂ en casos necesarios), en la IRC por la nefrotoxicidad.
- § Poca información de las paredes arteriales y estructuras circundantes.

ESTRATEGIA DIAGNÓSTICA

Los pacientes, en el momento de planificar las exploraciones, es necesario valorar el estado general y la necesidad del diagnóstico. Los podemos agrupar en pacientes agudos y programados. La elección del tipo de exploración hay que basarla en criterios de menor agresividad con máximo de información para el diagnóstico, tratamiento quirúrgico y control postoperatorio.

En pacientes agudos se puede comenzar con un Ecodoppler cuya alta disponibilidad nos permite un primer diagnóstico, que va a derivar a la realización de un arteriografía si la gravedad del cuadro (trombosis, embolias, estenosis, alteración hemodinámica...) lo precisa, con la ventaja de obtener de inmediato el resultado de la prueba. Si el paciente se estabiliza parcialmente se puede programar

un Angio TAC que nos dará una información del estado arterial y estructuras circundantes.

En pacientes estables, la exploración más efectiva y de mayor información es el Angio TAC. En caso de ser portador de las incompatibilidades antes mencionadas del TAC hay que recurrir a la Angio RM. Obtendremos una información del estado morfológico del sector aorto-ilaco con sus ramas, con posibilidad de mediciones para cirugía endovascular y planificación de cirugías abiertas.

Si el diagnóstico no es muy preciso, la arteriografía nos puede aportar un mapa arterial con mayor resolución hemodinámica y morfológica a pesar de los inconvenientes de la técnica, que en parte quedan subsanados realizando la técnica ya en quirófano.

INDICACIONES DEL TRATAMIENTO ENDOVASCULAR EN PATOLOGÍA OBLITERANTE AORTO ILIACA.

Desde el año 1964 en que Dotter(15) realizó la primera angioplastia, han sido numerosas las series publicadas por diversos autores con datos heterogéneos respecto al tipo de pacientes tratados, morfología de las lesiones y longitudes de las mismas y los sistemas de evaluación tanto de éxito inicial como a largo plazo de los procedimientos realizados.

Todo esto ha llevado a la necesidad de intentar definir las indicaciones del tratamiento endovascular de la enfermedad ocluyente periférica.

En términos generales podemos establecer dos tipos de indicaciones, las clínicas y las morfológicas. A lo largo de esta guía intentaremos establecer dichas indicaciones a nivel aortoiliaco, muy especialmente a nivel iliaco, y como estas indicaciones han experimentado modificaciones con el paso del tiempo y con las sucesivas revisiones y trabajos basados en evidencia científica.

INDICACIONES CLÍNICAS:

Podemos establecer la indicación de tratamiento endovascular en pacientes con isquemia crónica de miembros inferiores, incluyendo claudicación intermitente que limite la actividad cotidiana, el dolor isquémico de reposo, la gangrena, la ulceración isquémica o el ateroembolismo. (16,17,18) o lo que es o mismo, grados IIB, III y IV de Fontaine.

Otro importante campo de actuación, más novedosa, surge en el tratamiento de las isquemias agudas y subagudas por trombosis arterial aguda.

La angioplastia no está indicada en lesiones asintomáticas y la llamada angioplastia “ profiláctica” no se justifica pues en si supone una agresión contra la pared arterial. (19).

INDICACIONES MORFOLÓGICAS:

Han existido varias clasificaciones según el sector afecto, la morfología de la lesión y la sociedad científica que las ha publicado.

Entre los primeros que intentaron establecer estas clasificaciones debemos destacar la S.C.V.I.R (Society and Cardiovascular Interventional Radiology of North

America). (20,21,22,23,24,25). Ellos catalogaron las lesiones en categorías que citaremos brevemente pues ya no se aplica

Categoría 1: Son lesiones en las que la angioplastia provoca un alivio completo de los síntomas, normalizándose los gradientes de presión, con un alto porcentaje de éxitos técnicos, por lo que los procedimientos endovasculares son los de elección.

Categoría 2: Su tratamiento puede dar lugar a un alivio completo de los síntomas o una mejoría sustancial así como mejoría de los gradientes de presión y de los pulsos. También incluyen lesiones en las que el tratamiento endovascular precede al tratamiento quirúrgico de otras zonas (Angioplastia Transluminal Percutánea (ATP)-stent iliofemorall + derivación femoropoplítea). Por ello son lesiones con buena indicación para tratamiento endovascular.

Categoría 3: Lesiones que aunque técnicamente pueden ser tratadas de forma endovascular, la localización, extensión o severidad de la enfermedad, la probabilidad de éxito inicial y/o el beneficio a largo plazo es menor que si se trataran de forma quirúrgica convencional. Normalmente el tratamiento endovascular se reserva a casos de riesgo quirúrgico alto o no disponibilidad de material antológico para el by-pass.

Categoría 4: Lesiones muy extensas que cuyo tratamiento percutáneo tiene una probabilidad muy baja de éxito técnico y permeabilidad a largo plazo. No indicación de tratamiento endovascular. Cirugía convencional de entrada.

Según el segmento afecto, diferenciaban:

- **AORTA INFRARRENAL:**

Categoría 1: Estenosis menor de 2 cm de longitud con mínima aterosclerosis en el resto de la aorta.

Categoría 2: Estenosis de 2 a 4 cm de longitud con moderada aterosclerosis del resto de la aorta.

Categoría 3: Estenosis mayor de 4 cm de longitud o de 2 a 4 cm con aterosclerosis avanzada de la aorta o bien cualquier lesión estenosante que haya provocado ateroembolismo (Síndrome de dedos azules).

Categoría 4: Estenosis u oclusión asociada a aneurisma de aorta abdominal.

- ILIACA:

Categoría 1: Estenosis menor de 3 cm de longitud, concéntrica y no calcificada.

Categoría 2: Estenosis entre 3 y 5 cm de longitud o bien estenosis menor de 3 cm excéntrica o calcificada.

Categoría 3: Estenosis entre 5 y 10 cm, o bien oclusión menor de 5 cm.

Categoría 4: Estenosis mayor de 10 cm de longitud u oclusión mayor de 5 cm o aterosclerosis extensa aortoiliaca bilateral o estenosis iliaca asociada a aneurisma de aorta abdominal.

Si embargo actualmente utilizamos otra clasificación conocida universalmente, el TASC.

En el año 2000, se publica el TASC (26) (TransAtlantic Inter-Society Consensus) sobre el tratamiento de la enfermedad arterial periférica, fruto de la cooperación entre 14 sociedades científicas médicas y quirúrgicas vasculares, cardiovasculares, radiólogos vasculares y cardiólogos que realizan una categorización de las lesiones en tipos A, B, C y D según el tratamiento revascularizador indicado (Quirúrgico o endovascular).

Así, en las lesiones tipo A, el tratamiento de elección es el endovascular, mientras las lesiones tipo D se indicará tratamiento quirúrgico en principio. Las tipo B y C se pueden tratar indistintamente aunque las B son mas proclives al tratamiento endovascular y las C mas quirúrgicas. Desde su publicación, las técnicas y dispositivos han evolucionado y mejorado los resultados del tratamiento endovascular por lo que en el año 2004 se inicia la elaboración de un nuevo consenso que se ha publicado en Enero del 2007, el TASC II (27). Este nuevo trabajo se ha realizado bajo las directrices de 16 sociedades científicas y basado en niveles de evidencia científica. Es más resumido que su predecesor e incorpora las mejoras técnicas surgidas desde el año 2000, por lo que nos referiremos a esta ultimísima puesta al día.. Quisiera recalcar la siguiente recomendación de este consenso:

Recomendación 35: Elección entre técnicas con resultados equivalentes a corto y largo plazo.

En las situaciones donde la revascularización endovascular o quirúrgica de una lesión específica causante de síntomas de isquemia crónica sean equivalentes en la mejoría clínica a corto y largo plazo, **DEBEMOS OPTAR POR EL TRATAMIENTO ENDOVASCULAR EN PRIMER LUGAR.**

Indicaciones por categorías (TASC II):

Aunque la estratificación específica de las lesiones han sido modificadas respecto al TASC original, los principios básicos de tratamiento según Tipos A, B, C y D son las mismas.

Recomendación 36: Tratamiento de las lesiones aortoiliacas.

Lesiones TASC tipo A y D: La terapia endovascular será el tratamiento de elección para lesiones tipo A y la cirugía el tratamiento de elección de las lesiones tipo D.

Lesiones TASC tipo B y C: El tratamiento endovascular será el preferido en lesiones tipo B y la cirugía el preferido para lesiones tipo C en pacientes con bajo riesgo quirúrgico. Los factores de riesgo asociados, las preferencias del paciente correctamente informado y los resultados a largo plazo del grupo deberá ser considerados a la hora de decidir el tipo de tratamiento aplicado en lesiones tipo B y C.

Indicaciones por segmentos (TASC II):

La asignación de lesiones en categorías según la características morfológicas de las lesiones a tratar si han sufrido cambios respecto al consenso previo.

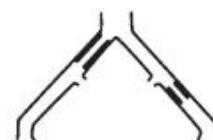Lesiones Tipo A: Estenosis uni o bilateral de AIC.

Estenosis cortas (< o = 3 cm) uni o bilaterales AIE.

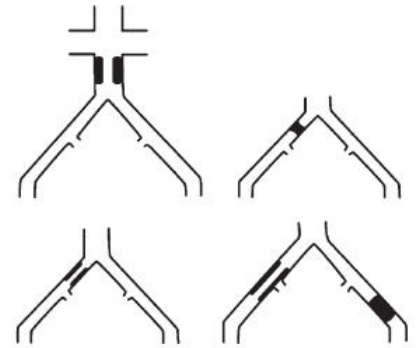
Lesiones Tipo B: Estenosis corta (< o = 3 cm) de aorta infrarrenal.

Oclusión unilateral de AIC.

Estenosis única o múltiple de 3-10 cm de AIE sin afectar AFC.



Oclusión unilateral de AIE sin afectar el origen de la AII ni AFC.



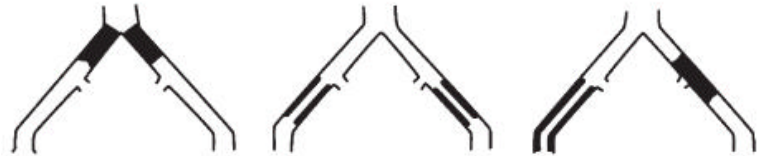Lesiones Tipo C: Oclusión bilateral de AIC.

Estenosis bilateral de AIE entre 3-10 cm sin afectar la AFC.

Estenosis unilateral AIE con afectación AFC.

Oclusión unilateral AIE que afecta origen de la AII y/o AFC.

Oclusión unilateral AIE fuertemente calcificada con o sin afectación del origen de la AII y/o AFC.



Lesiones Tipo D: Oclusión aorta infrarrenal.

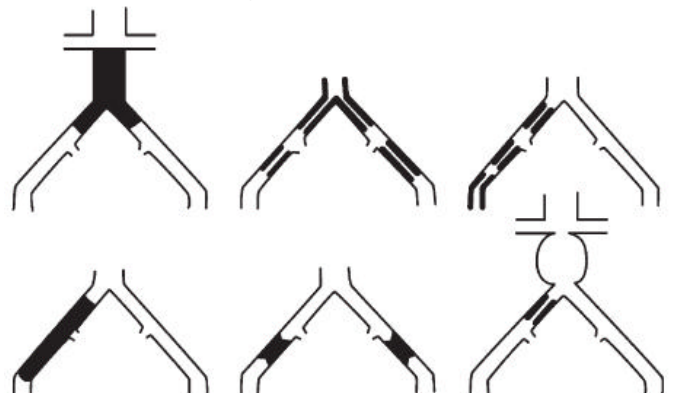
Enfermedad difusa que afecta aorta y ambas AIC.

Estenosis difusas unilaterales que afectan AIC, AIE y AFC.

Oclusión unilateral de AIC y AIE.

Oclusión bilateral de ambas AIE.

Estenosis iliaca junto AAA que precisa cirugía abierta.



INDICACIÓN DE IMPLANTACIÓN PRÓTESIS INTRALUMINALES “STENTS” EN EL SECTOR AORTOILIACO:

La implantación de prótesis intraluminales, como elementos que mantienen la permeabilidad de la arteria tras la dilatación (evitando el rebote elástico o re-coil, o bien la re-estenosis por hiperplasia intimal o progresión de la enfermedad arteriosclerosa) se inicia a finales de los 60, también por Charles Dotter, al colocar dichos dispositivos en las arterias femorales y poplíteas de perros (28).

La utilización de stents se puede realizar de forma primaria o bien selectivamente tras ATP no satisfactoria.

Implantación de stent selectivo tras ATP: En aquellos casos en los que se produzca una disección, un flap intimal, permanezca una estenosis residual morfológicamente superior al 30% o bien un gradiente de presión superior a 10 mm de mercurio y en los casos de recanalización del sector iliaco la implantación de stent es mandatoria. (29).

Implantación primaria de stent: En términos generales, la ATP simple del sector iliaco de lesiones seleccionadas, ofrece unos resultados excelentes por lo que algunos autores abogan en contra de la utilización primaria del stent. (30). Sin embargo, existen determinadas situaciones en las que la implantación primaria del stent mejora los resultados de la ATP por lo que recomendamos su utilización.

1. Tratamiento de lesiones complejas: Lesiones difusas-largas de iliaca común y/o iliaca externa, lesiones calcificadas y/o excéntricas, lesiones ulceradas (para minimizar la posible embolización distal).
2. Tratamiento de lesiones oclusivas: La recanalización iliaca precedida o no de tratamiento fibrinolítico.

Tipo de stent: Según el mecanismo de liberación, los stents pueden ser expandibles por balón o autoexpandibles. Según el material de composición pueden ser de acero, nitinol, etc... Cada tipo tiene unas características propias y así los balón-expandibles tienen más fuerza radial y su colocación es más precisa por lo que recomendamos su uso a nivel aórtico, bifurcación aórtica y arterias iliacas comunes.

Los autoexpandibles presentan menores perfiles, son más navegables y se adaptan mejor a anatomías tortuosas, por lo que recomendamos su uso en lesiones extensas, iliaca externa y en casos de stenting contralateral.

INDICACIÓN DE IMPLANTACIÓN DE PRÓTESIS INTRALUMINALES RECUBIERTAS:

El uso de prótesis intraluminales recubiertas (Endoprótesis recubiertas) se inicia en 1986 con Volodos (31) que utilizó la combinación de un injerto de dacron asociado a un Z-stent para tratar una oclusión larga en el sector iliaco. Posteriormente, el trabajo de Parodi (32) sobre el tratamiento de aneurismas de aorta abdominal mediante endoprótesis revolucionó la cirugía endovascular.

Hay muy pocos trabajos publicados sobre el uso de stent recubierto o endoprótesis a nivel aortoiliaco y estos se basan sobretudo en la corrección de las complicaciones de la terapia endovascular como roturas o disecciones así como el tratamiento de fístulas arteriovenosas. En el campo de la patología ocluyente parece interesante el planteamiento del grupo de Valladolid (33) que postula su uso en pacientes jóvenes en los que la ATP-Stent iliofemoral puede ser insuficiente a largo plazo por la hiperplasia.

Otra posible indicación surge en las recanalizaciones completas con o sin fibrinólisis previa ya que ayudaría a evitar posibles ateroembolismos.

El uso de stents liberadores de fármacos es otra novedosa evolución de la terapia endovascular aunque en estos momentos su uso se limita al territorio coronario y estudios clínicos sobretudo a nivel femoropoplíteo.

INDICACIÓN DE TRATAMIENTO FIBRINOLÍTICO:

Podemos establecer 4 situaciones en las que utilizar fibrinólisis previamente a la realización de una ATP, implantación de un Stent o una Endoprótesis recubierta aortoiliaca:

1. Trombosis arterial aguda.

2. Trombosis de injerto, dentro de los primeros 15 días.
3. Tratamiento de las complicaciones de la terapia endovascular, como trombosis aguda post-ATP o embolizaciones distales.
4. Oclusiones crónicas: Su indicación es mas discutida, aunque trabajos como el STILE (18), el TOPAS (34) dieron pie a la creación de un grupo interdisciplinario que publicaron un consenso en 1998 (35).

En términos generales, **recomendamos el tratamiento fibrinolítico como tratamiento inicial en las situaciones 1, 2 y 3**. En caso de oclusiones crónicas si sospechamos trombosis en los últimos 15-30 días se puede iniciar fibrinólisis previa a la implantación de stent o prótesis recubierta. Si la oclusión es más antigua es mejor recanalización directa sin fibrinólisis previa.

Otras terapias endovasculares en el tratamiento de la isquemia aguda como la Trombectomía Percutánea por Aspiración (PAT) o la Trombectomía Percutánea Mecánica (PMT) se han utilizado conjuntamente con la fibrinólisis para acortar el tiempo y dosis de la terapia fibrinolítica. (36).

PROCEDIMIENTOS DE RECANALIZACIÓN DEL SECTOR AORTO-ILÍACO:

La angioplastia en el territorio iliaco se ha estandarizado como el tratamiento de elección. Sus resultados han mejorado con la introducción de los stents a la vez que se ha producido una disminución en la tasa de complicaciones.

El procedimiento suele llevarse a cabo bajo anestesia local, infiltrando sobre el sitio de punción; en algún caso extremo puede ser necesaria una sedación y, en los casos de cirugía combinada puede ser necesario la práctica de una anestesia loco-regional.

Se recomienda la heparinización a dosis completas durante el procedimiento y posteriormente, especialmente si se va a realizar cirugía asociada, proceder a neutralización con sulfato de Protamina. Igualmente, es aconsejable la utilización de sueros heparinizados presurizados conectados a las vías laterales de los introductores para evitar la formación de trombo in situ y pericatéter.(37,38)

Durante el procedimiento el paciente debe estar antiagregado y mantener esta situación de por vida. Las pautas más actuales aconsejan que ésta se lleve a cabo con A.A.S. y Clopidogrel durante 3-6 meses y posteriormente continuar con uno de los dos.

Las lesiones muy cerradas, la presencia de fibrosis por cicatrices previas y obesidad puede dificultar la palpación del pulso y hacer necesaria la ayuda de un eco-doppler, agujas-doppler para guiar la punción o de un pequeño abordaje quirúrgico.

El paso previo en cualquier técnica percutánea al igual que en la cirugía abierta, es obtener el consentimiento informado del paciente

Es importante revisar todo el material necesario, guías, catéteres, balones, stents... y estar seguro de que podemos hacer frente a las posibles complicaciones. El conocimiento de los materiales es decisivo para alcanzar el éxito del procedimiento. Una ligera variación de la flexibilidad de una guía o en el extremo distal de un catéter puede convertir un procedimiento complejo en sencillo o viceversa. El conocimiento correcto de los materiales y la selección de los mismos conlleva ahorro de material y del tiempo de utilización del quirófano, el abaratamiento de costes y menor tiempo de exposición a los rayos X.

El paciente debe estar monitorizado con control electrocardiográfico constante, tensión arterial, saturación de oxígeno y pulso.

El equipo de angiografía debe ser de la mayor calidad posible y manejado por un técnico lo suficientemente entrenado. Debe seleccionarse la mejor proyección radiológica.(39)

Arterias a tratar: Aorta

Arteria iliaca común

Arteria iliaca externa

Material Necesario: (40)

Sistema de punción tipo Abocath™ del número 16 constituido por una vaina plástica tubular soportada en una aguja

Introductor

Cortos de 5F a 10 French de grosor dependiendo de los dispositivos que se van a utilizar (3,3 mm)

Introductores largos de 5-6 French para realizar procedimientos en arterias contralaterales

Guías:

Hidrofílica tipo Terumo™ con punta recta o acodada dependiendo de las preferencias del cirujano de 0.035"

Rígida Amplatz Super Stiff™ para lograr más soporte en la plicación del procedimiento de 0.035" de grosor

Catéres diagnósticos para cateterización avance y navegación selectiva

Tipo Recto para avanzar en determinadas lesiones

Tipo multipropósito

Tipo Pig –tail centimetrado para medición de las lesiones

Catéres guía para angiografía si es necesario

Jeringa anillada con loek-luck

Arco de angiografía

Contraste radiológico

Vías de abordaje:

La arteria femoral común ipsilateral sería la puerta de entrada de elección en la mayoría de los casos entre los que se incluiría el abordaje endovascular del eje iliaco y aorta abdominal (41). En algún caso es posible o recomendable el tratamiento desde el lado contralateral para las arterias iliacas

Detección de la arteria a puncionar.

Por tacto de la pulsabilidad con los dedos de la mano izquierda en los zurdos y puncionando con la derecha

Punción ecoguiada utilizando un ecógrafo o ecodoppler para localizar la arteria y su luz

Anticoagulación:

Local con bolos de suero heparinizado (heparina 50 mg en 500 ml de suero)

Sistémica a dosis de 1 mg / Kg de peso corporal

Ambas procedimientos se pueden complementar entre sí.

Procedimiento (42)

1. Se punciona arteria femoral con sistema de punción tipo Abocatt a nivel del pliegue inguinal o un cm distal al mismo en el lugar de la pulsación, introduciendo todo el sistema de punción y retirandolo lentamente hasta que aparezca sangre pulsatil y roja, cateterizando con la vaina plastica la luz del vaso. Se introduce la guía en Jguía en J proporcionada en el kit del introductor . Se extrae Abocatt y se introduce introductor seleccionado
2. Se retira el sistema de punción y sobre la guía en jota se coloca el introductor, retirándose posteriormente el dilatador y heparinizando la luz del mismo y la

- arteria a la vez que se comprueba que retorna sangre
3. Se introduce una guía hidrofílica tipo Terumo y se sobrepasa la lesión bajo fluoroscopia
 4. Se introduce cateter multipropósito realizando angiograma
 5. Se introduce el dispositivo tipo balón de dilatación, stent o endoprótesis por sistema monorraíl o coaxial, según procedimiento. En caso de utilizar una guía monorraíl se debe retirar previamente la hidrofílica y sustituirla por una de 0.14" 0.18"
 6. Se retira sistema de tratamiento
 7. Se realiza angiograma. Se retira catéter previa heparinización
 8. Se retira el sistema de introductor y se realiza compresión por lo menos durante 10 minutos. También existe la posibilidad de realizar la hemostasia del vaso utilizando un sistema de cierre por dispositivo específico tipo Perclose o similar

La variante de acceso al vaso es por arteriotomía si esta justificada esta, por el tipo de patología que requiere cirugía convencional complementaria o no existe posibilidad de acceso al vaso por punción transcutánea. Se disecciona el vaso hasta su exposición y se realiza la punción de la misma forma que en la punción transcutánea.(43,44)

Vías de abordaje:

1. Abordaje femoral ipsilateral:

Es el de elección por ser el más directo y con el que más fácilmente se atraviesa la lesión. Es la vía más utilizada y por lo tanto la primera que debemos dominar a la hora de llevar a cabo una revascularización aortoiliaca.

2. Abordaje femoral contralateral:

Precisa la utilización de un catéter curvo que situamos en el origen de la íliaca contralateral y por el que pasamos la guía. En ocasiones la guía puede llegar a femoral común y tomarla como referencia para una nueva punción del lado de la lesión. Esta técnica de doble punción suele hacerse para la técnica de Kissing balloon.

3. Abordaje braquial:

Tiene la desventaja de estar alejado de la zona ilíaca y tener que trabajar con material más largo y con menor precisión. El menor tamaño de la arteria humeral aumenta el riesgo de complicaciones locales.

4. Abordaje axilar:

A pesar de ser un acceso muy directo y anterógrado el principal inconveniente es la ausencia de plano óseo eficaz debajo de la arteria, por lo que la compresión post-procedimiento es dificultosa. Tanto el braquial como el axilar tienen indicaciones muy concretas, básicamente las lesiones obliterantes extensas de ambas iliacas. Es el de elección por ser el más directo y con el que más fácilmente se atraviesa la lesión.

Valoración angiografica de las lesiones:

Se realiza inyectando bolos de contraste angiográfico por tres posibles sistemas:
(45,46)

1. Inyección mediante bomba de inyección previa colocación de un catéter tipo pig-tail o catéter guía de grosor elevado de unos 30 ml de contraste a una tasa de 15 ml/ por segundo
2. De forma retrógrada por la inyección del bolo de contraste de forma manual de un volumen de 10-20 ml a través del introductor colocado en la vía de acceso
3. De forma manual inyectando el bolo de contraste de unos 10 ml a través de un catéter colocado en el eje iliaco generalmente proximal a la lesión

Se puede utilizar la técnica del road-mapping para controlar la lesión en cuanto a su extensión o dibujar la lesión o señalar sus límites en la pantalla del ordenador con un rotulador no indeleble

MODALIDADES

Técnica de la angioplastia:

Se introduce un balón de alta presión de tamaño seleccionado de acuerdo con el diametro de la luz del vaso en un sector no patológico y de longitud superior a la de la lesión a a tratar. Se realizaUna vez situado en la zona estenótica se hincha el balón con la jeringa hasta unos 60 mm de Hg progresiva y lentamente manteniendo el hinchado por unos tres minutos. Esta maniobra se realiza unas tres veces hasta lograr el resultado adecuado (47)

Colocación de stent

Una vez seleccionado el adecuado al tipo de lesión, se desplaza a tomando como soporte la guía hasta el lugar de su aplicación.

Stent soportados por balon:

Se realiza el hinchado del balón hasta presiones de 60 mg de Hg, desinhnado el balon y de esta forma dejarno colocado el stent. Si es preciso se realiza hinchados complementarios a la misma presión

Stent autoexpandibles:

Se desplaza el dispositivo sobre la guía rígida hasta el lugar d ela lesión. Todos los dispositivos de este tipo tienen su principio técnico de liberación en el desplazamiento de una vaina sobre un vástago que libera el stent autoexpandible. A veces antes de desplazar la vaina hay que retirar algún tipo de seguro. En ocasiones la liberación se realiza mediante un sistema de ruela que se gira de acuerdo a las especificaciones del dispositivo.(48)

Colocación de endoprótesis

En algunos casos tanto a nivel iliaco como de la aorta terminal es preciso colocar un stent cubierto o endoprótesis. De las existentes en el mercado tenemos la endoprótesis Wall-graft de Boston Scientific, Viabanth de Gore y todas las disponibles para el tratamiento de los aneurismas. Es sistema de aplicacación se basa generalmente en la liberación por el desplazamiento de una vaina que libera el

sistema autoexpandible, salvo en el caso de la endoprotesis Viabanth que se libera por la tracción de un hilo.

Tratamiento de lesiones contralaterales.

Se punciona la arteria ipsilateral, se introduce una guía hidrofílica que se pasa al alado contralateral utilizando un catéter diagnóstico adecuado y posteriormente se suele remplazar por un introductor largo si no se ha utilizado desde el principio se deja en la parte proximal a la lesión y a través del mismo se realiza el tratamiento con los dispositivos adecuados. (49)

El problema principal desde el punto de vista técnico se centra en la posibilidad de paso de un eje iliaco al contralateral por la dificultad de de paso por la angulación de la confluencia aorto biliaca y sobre toda la posibilidad de paso de los dispositivos tipo stent por la rigidez de los dispositivos mas acuciada en los soportados en balón.

Stenting primario (protegido)

La ventaja del stenting primario es que limita el riesgo de una larga disección y una posible embolia. La ventaja del stenting protegido es que se evita la posibilidad de que el stent roce o choque sobre una placa ateromatosa calcificada.(50)

1. Colocación de un introductor largo con punta radio-opaca. Inyección de contraste y realización de un “Roadmapping.”
2. Atravesar la lesión usando una guía de 0.035”.
3. Predilatación usando un balón de perfil bajo (de 3 a 4mm) y su longitud depende de la lesión. El objetivo de la predilatación es hacer posible el avance del stent a la vez que limitar el riesgo de un trauma por placas ateromatosas. La ventaja de utilizar este balón de perfil bajo es que así se reduce el riesgo de embolia y una larga disección.
4. Avance del introductor (con dilatador) a través de la lesión (véase aquí la ventaja del uso de una punta opaca para seguir su progresión.). Seguidamente se retira el dilatador.
5. Avance del stent protegido por el introductor y situarlo en la zona de la lesión.
6. Retirar el introductor.
7. Despliegue del stent.
8. Verificación final de la imagen. Todos los dispositivos se retiran. Compresión de la zona de punción.

Inserción del stent auto-expandible en la arteria iliaca primitiva.

- 1.** Colocación del introductor. Localización de la lesión a tratar. La punción arterial estará facilitada con el uso de una sonda Doppler.
- 2.** La guía se dirige hacia la lesión, atravesándola.
- 3.** Predilatación mediante el uso de un balón de perfil bajo (acuérdesse de comprobar la compatibilidad entre el alambre de guía y el bajo perfil del balón).
- 4.** Inserción del stent auto-expandible colocado usando los marcadores radio-opacos del STENT. Es aconsejable abrir el primer centímetro del stent después de que éste haya cruzado la lesión, volver a posicionar el stent cuidadosamente sobre la lesión a tratar y luego completar el desarrollo del stent.
- 5.** Potencialmente es necesario (pero no obligatorio) la post-dilatación del stent mediante la utilización de un catéter balón de diámetro conveniente y una longitud menor o igual al stent para limitar el riesgo de disección. Esta técnica se utiliza particularmente para lesiones calcificadas.
- 6.** Verificación final mediante inyección de contraste.

A nivel de arteria ilíaca primitiva se puede realizar también colocación de stent balón-expandible, pero no se debe de realizar a niveles más bajos en ilíacas externas.

Técnica contralateral para el tratamiento de lesiones iliacas sin acceso retrógrado ipsilateral. Inserción del stent auto-expandible. (51)

1. Colocación del introductor en la zona femoral contralateral a la lesión.
2. Uso de un catéter diagnóstico (del tipo de J-Curve, Shepherd Hook, Jockey Stick or Pigtail...) para identificar el lugar de la lesión iliaca contralateral.
3. Atravesar la lesión mediante el uso de una guía hidrofílica.
4. Atravesar la lesión mediante el uso de un catéter recto del tipo 4F.
5. Cambio de la guía por otra más rígida y con una punta blanda. La colocación de la guía contralateral facilita el resto del procedimiento.
6. Inserción del stent auto-expandible. Es aconsejable abrir el primer centímetro del stent distal a la lesión y después volver a colocar el stent cuidadosamente en la lesión que se ha de tratar.
7. Continuación del despliegamiento del stent.
8. Despliegue completo del stent mediante la utilización de un catéter-balón de una longitud y diámetro convenientes.
9. Verificación final. Retirar todos los instrumentos. Compresión de la zona de punción.

Tratamiento de las lesiones de la bifurcación aorto-bi-iliaca.

Inserción de stents balón expandibles bilaterales (Kissing Stenting Technique) (52)

1. Después de retirar los dilatadores, localizar e identificar las lesiones inyectando contraste por los introductores largos.
2. Atravesar las lesiones mediante el uso de un alambre de guía en posición intra-aórtica.
3. Predilatación de lesiones iliacas mediante el uso de balones de perfil bajo.
4. Atravesar las lesiones usando introductores con dilatadores. Retirar los dilatadores.
5. Inserción en la zona de la lesión de dos stents balón expandibles protegidos por introductores.
6. Retirar el introductor para evitar el inflado del balón dentro de la vaina.
7. Despliegue de ambos stents simultáneamente. Es esencial verificar en el preoperatorio que el diámetro de la aorta es igual o mayor que el total de diámetros de los dos globos usados.
8. Verificación final. Retirar todos los Instrumentos. Compresión de la zona de punción

Tratamiento de las lesiones de bifurcación aorto-bi-iliaca.

Inserción de stents bilaterales auto-expandible (Kissing Stenting Technique).(52)

1. Retirar los dilatadores, localizar e identificar las lesiones mediante la inyección de contraste en introductores.
2. Atravesar las lesiones usando alambres-guía en posición intra-aórtica.
3. Inserción de dos stents auto-expandibles lo suficientemente largos para apoyarlos en la pared de la aorta. Abrir el primer centímetro de cada stent, comprobar que están colocados al mismo nivel los marcadores radio-opacos.
4. Simultáneamente la liberación continúa. Utilizar la suficiente longitud para que los dos stents finalicen en las arterias iliacas primitivas, después de la lesión a tratar. Si es necesario, volver a desplegar ambos stents usando dos catéteres-balón hinchados simultáneamente. Es esencial comprobar en el preoperatorio para asegurarse que el diámetro de la aorta es igual o mayor que el total de diámetros de los dos globos usados.

5. Verificación final. (Comprobar que se cruzan ambos stents). Retirar todos los instrumentos, compresión de la zona de punción.

Complicaciones en cirugía endovascular de sector aorto-ilíaco

Las complicaciones o eventos adversos son indicadores de la seguridad y eficacia de los procedimientos endovasculares. Las complicaciones mayores(53) serán revisadas y utilizadas para calcular los porcentajes de las mismas con el objetivo de mejora en la calidad de los procedimientos realizados (54). Clasificaremos los eventos adversos en relación con:(55,56)

- punto de punción: acceso femoral, braquial, axilar.
 - a. hematoma
 - b. oclusión
 - c. pseudoaneurisma
 - d. fístula arterio-venosa
- procedimiento revascularizador: angioplastia e implante de endoprótesis (stent)
 - a. producida por guía, introductor, catéter a través del punto de punción
 - embolismo distal
 - disección arterial/conducto subintimal
 - inyección subintimal de contraste
 - b. lesión arterial anterior al implante del stent
 - perforación/ruptura
 - disección post-ATP
 - oclusión post-ATP
 - embolización distal
 - c. relacionadas con el implante del stent
 - disección
 - migración/malposición
 - extravasación
 - trombosis

- embolización distal

- complicaciones sistémicas
 - a. nefropatía inducida por contraste
 - b. ateroembolismo
 - c. trombocitopenia inducida por la heparina
 - d. reacciones alérgicas
 - e. cardiopatía isquémica
- relacionados con los cierres percutáneos
- lesión en relación con la exposición radiológica

1. Complicaciones del punto de punción:

1.a. Acceso femoral: la arteria femoral común(AFC) es el de elección en los procedimientos diagnósticos/terapéuticos en este sector y la punción deberá realizarse en el tercio medio/distal de la cabeza femoral permitiendo una compresión óptima por debajo del ligamento inguinal.

Hematoma: el sangrado podrá producirse desde el acceso en la AFC, sus ramas ó zonas de la arteria próximas al punto de punción, tiene como factores predisponentes la compresión inefectiva, punción alta (art. Ilíaca externa), calcificación importante, cierre de arteriotomía incorrecto, antiagregación /anticoagulación perprocedimiento, y su forma presentación más grave el hematoma retroperitoneal (56,57) que deberá sospecharse ante una hipotensión, náusea, dolor lumbar/abdominal y a la palpación sobre el ligamento inguinal. El TAC abdomino-pélvico que incluya región inguinal confirmará el diagnóstico(56). El tratamiento se realizará con suspensión de medicación anticoagulante, reposición sanguínea y de volumen y en casos graves, abordaje quirúrgico para cierre o corrección de arteriotomía. El drenaje del hematoma puede evitar lesión de nervio femoral por compresión(56,57)

Oclusión: con una incidencia del 0.14% (58) tiene como factores predisponentes la patología en la arteria, su tamaño, lugar de punción alta, la función cardíaca, enfermedad de la coagulación (59). Los mecanismos de oclusión son el desprendimiento de trombo pericatéter y la disección subintimal de placa aterosclerótica con la trombosis secundaria (60). El

diagnóstico se basará en la clínica, exploración física, eco-doppler y confirmación angiográfica. El tratamiento quirúrgico precisará arteriotomía, trombectomía con balón de Fogarty, endarterectomía de la placa y plastia de la femoral en la mayor parte de los casos.

Pseudoaneurismas: la incidencia oscila entre 0.07 -0.38% (61,62). La anticoagulación, antecedente de hematoma con relevancia clínica, punción dificultosa con mala compresión, punciones bajas (arteria femoral superficial/profunda) han sido descritos como factores predisponentes (61,63). La mayoría de los pseudoaneurismas de pequeño tamaño cierran espontáneamente. La presencia de masa inguinal pulsátil y la confirmación con la información de la morfología, permeabilidad y diámetro de cuello mediante eco-doppler completan el diagnóstico. El tratamiento se realizará con compresión eco-guiada (64) o inyección de trombina (65) y si no es efectiva se realizará tratamiento quirúrgico mediante pseudoaneurismectomía y plastia arterial.

Fístula arterio-venosa: complicación menos frecuente en 0.01% de procedimientos endovasculares (58). Un antecedente de hematoma, la palpación de thrill, la auscultación y el eco-doppler confirmarán el diagnóstico. El tratamiento quirúrgico se reservará para las que no cierren espontáneamente ó no respondan a la compresión eco-guiada.

La prevención de las complicaciones relacionadas con el acceso femoral se basan en una buena evaluación clínica de la función cardíaca, coagulación, patología ilio-femoral asociada, buena técnica de punción apoyada en eco-doppler y “referencias oseás” en escopia para casos complejos, utilización de materiales de bajo perfil, y sistemas de cierre percutáneo (66,67).

1b. Acceso braquial-axilar: opción en caso de ingle “hostil” por cirugía, prótesis femoral, infección inguinal previa, obesidad importante, o en recanalizaciones aorto-ilíacas complejas. Las complicaciones son menos frecuentes, autolimitadas y raramente precisan tratamiento quirúrgico. La oclusión (68), disfunción neurológica transitoria ó permanente (69), isquemia cerebro-vascular (70) y los hematomas con más frecuencia en el acceso axilar son las que tendremos que tener más en cuenta.

2. Complicaciones relacionadas con el procedimiento:

2.1 Disección: es una complicación común y puede ocurrir en varias fases el procedimiento como:

- punción arterial incorrecta con el extremo distal de la aguja alojada en la capa media y la guía crea un plano de disección
- paso de guía y/o catéter diagnóstico en segmentos de arteria enferma ó sana
- paso de guía y catéter el lesiones de alto grado “por debajo” de la placa creando un plano de disección
- la causa más común puede ocurrir durante la angioplastia y el implante del stent. La predilatación de lesiones de alto grado generalmente ocasiona una pequeña disección en la mayor parte de los casos autolimitada y sin consecuencias. En ocasiones se extenderá “en espiral”, anterógradamente en la mayor parte de los casos, por lo que es importante realizar “control angiográfico” después de la angioplastia y antes del implante del stent. Durante el “stenting” pueden producirse disecciones por la lesión creada por el extremo proximal ó distal del stent en la arteria sobre todo en los stent expandibles con balón ó en el remodelado del mismo al sobrepasar el hombro del balón el borde del stent y lesionar así la pared arterial.
- la inyección de contraste a alta presión desde el introductor localizado distal a una lesión tratada con angioplastia ó stent.

Para evitar las disecciones se deberá “trabajar con precaución”, otros puntos a tener en cuenta son:

- observar siempre el movimiento de guía y catéter bajo fluoroscopia. Si la guía no progresa, no forzar y manejar el floppy de la guía hasta que el paso se produzca con suavidad.
- no avanzar un catéter sin el apoyo de una guía.
- uso de guías hidrofílicas, apoyadas sobre catéter, de punta J y rectas (Terumo, Boston Scientific) que son útiles para atravesar lesiones difíciles pero tienen facilidad para provocar disecciones por lo es preciso utilizar dispositivos de torque. Una vez

recanalizada la lesión y sobre catéter de realiza intercambio a guía de trabajo de alto soporte.

- visualizar la punta distal del introductor y evitar inyección de contraste muy próxima a lesión tratada.
- utilizar buena fluoroscopia y “road mapping” para recanalizar lesiones complejas
- uso de balones de predilatación de pequeño tamaño, generalmente de 4mm en este sector el lesiones complejas para facilitar el paso de dispositivos posteriormente
- elección de diámetros y longitudes de balón/stent ajustados a la lesión y tamaño de la arteria a tratar.
- realizar una remodelación del stent, sobre todo en los autoexpandibles, evitando zonas de arteria no cubiertas por el stent y a baja presión
- los pacientes en hemodiálisis tienen mayor tendencia a la disección y alto grado de calcificación por lo que la realización del procedimiento será meticulosa.

Cuando se origina una disección es importante determinar la localización y la extensión de la lesión para lo que nunca deberemos perder la guía que atraviesa la lesión, avanzaremos el introductor ó el catéter diagnóstico para realizar un control arteriográfico por encima de la lesión y posteriormente en aorta, arteria ilíaca común y externa se realiza implante de stent en función del tamaño del vaso. En lesiones de arteria femoral común se puede realizar una angioplastia durante 1-2 minutos previa a la decisión de implante de stent si la punción es alta ó abordaje quirúrgico para corrección de la lesión en la mayor parte de los casos.

Si se pierde la guía ó la disección se produce con el manejo de la guía ó catéter anterior a la angioplastia/stent deberemos recanalizar la luz verdadera desde el punto de punción ó mediante acceso contralateral siendo en estas situaciones de gran utilidad el “road mapping”, una vez asegurado el paso de la lesión se implantará preferiblemente un stent.

Si la disección se produce tras el implante del stent de procederá a implante de stent coaxial preferentemente autoexpandible.

Pequeñas disecciones originadas retrógradamente lejos de la lesión a tratar ó en procedimientos diagnósticos si se comprueba buen flujo a canalizar la luz verdadera se sellan de manera espontánea y no precisan tratamiento.

2.2 Extravasación: se origina la producirse la ruptura de las tres capas de la pared arterial y es potencialmente mortal, para evitarla deberemos tener en cuenta los puntos reflejados en el apartado de la disección.

En su tratamiento se utilizarán stents recubiertos de 7-14mm de diámetro disponibles en el mercado como Hemobahn/Viabahn (W.L.Gore), Wallgraft (Boston Scientific), Fluency (C.R.Bard). Una vez detectada la ruptura no deberemos perder la guía de trabajo y en caso de ser la extravasación importante y mientras se prepara el stent recubierto se puede proceder, proximal a la lesión, al inflado de balón de angioplastia para control del sangrado, posteriormente se cubre la ruptura con stent recubierto con margen suficiente proximal y distal. En caso de no ser posible técnicamente se realizará cirugía abierta.

Si la extravasación se produce en ramas de aorta, ilíacas ó femorales se puede proceder a embolización con coils ó microcoils fibrados, precisando previamente una buena imagen diagnóstica del sangrado del vaso, cateterización selectiva con catéter (4F) ó microcatéter (2.2-3F) y embolización con coils ajustados al tamaño del vaso a tratar.

2.3. Migración del stent: su incidencia a disminuido con la utilización de stent premontados sobre balón. Puede producirse en las situaciones siguientes:

- stents montados sobre balón por deslizamiento el stent sobre el catéter balón de angioplastia en particular si el recubrimiento es hidrofílico
- suelta inadvertida de parte del stent, sobretodo en expandibles con balón, dentro del introductor y tracción posterior del catéter portador.
- en el tratamiento de lesiones calcificadas no predilatadas efectivamente.
- utilización de stent de diámetro menor al vaso tratar

Para evitar esta complicación deberemos:

- utilizar stent premontados ó montados sobre balón con catéteres de bajo perfil.
- no aspirar el catéter balón en stent premontado antes de su avance por el introductor.
- “bañar” balón y stent en medio de contraste.
- uso de introductores largos de 25 cms con el objetivo de pasar la lesión y una vez colocado stent en posición retirar el introductor y completar el despliegue el stent.

En el tratamiento utilizaremos diferentes estrategias en función de la localización del stent:

- si el stent esta parcialmente movilizado en el balón se puede desplegar el stent en la lesión y una vez apoyado en la arteria usar el mismo balón ó mejor un nuevo balón y posicionarlo en la zona de stent no abierta correctamente y dilatar este segmento.
- si el stent esta totalmente fuera del catéter balón, el problema es mayor, nunca se debe perder la guía de trabajo, y se deberá utilizar un balón de bajo perfil (3-4mm) con el fin de expandir el stent lo suficiente para el paso del balón propio del stent para expandirlo correctamente.
- cuando el stent esta fuera del catéter balón y la guía y esta localizado en la íliaca se puede cambiar a un introductor mayor (9-11F), capturar con un lazo el stent, traccionar e introducirlo en el introductor. Otra opción es posicionar un nuevo stent de mayor longitud impactado el stent migrado en la pared de la arteria. Si el stent migra a arteria femoral común se realizará abordaje quirúrgico para su extracción.
- si la migración se produce en un stent autoexpandible las opciones son más limitadas teniendo que implantar stent coaxial montado sobre balón generalmente proximal para fijarlo a la pared de la arteria.

Se pueden producir durante el implante del stent dos situaciones menos frecuentes:

- a. Ruptura del balón durante el implante de stent aórtico: se identifica al no aumentar la presión de inflado en el manómetro ó al comprobar la existencia de

sangre en la jeringa del balón al aspirar, deberemos cambiar con cuidado y bajo fluoroscopia el balón para expandir rápidamente el stent.

b. Implante del stent el lugar incorrecto: puede ocurrir por deslizamiento inadvertido de un stent montado sobre balón, en lesiones calcificadas que no han sido previamente pre-dilatadas o por fallo del operador al posicionar ó desplegar el stent debiendo implantar nuevo stent coaxial que cubra la lesión a tratar.

2.4. Trombosis: si se produce una oclusión inmediata las opciones de tratamiento son:

- Trombolísis mecánica con catéter con sistema AngioJet (Possis medical). Por punción percutánea ó través del introductor de trabajo si es perprocedimiento se procede a la recanalización de la oclusión, paso de catéter en más de una ocasión si se precisa, se realiza control arteriográfico y posteriormente se decide tratamiento del defecto técnico con angioplastia, stent en la mayor parte de los casos ó con cirugía convencional sobre todo si la lesión es de salida a nivel femoral (71,72).

- Trombolísis farmacológica preferentemente con urokinasa (73). Se realizará un procedimiento percutáneo con recanalización de la oclusión, impregnación del trombo con 250.000 – 500.000 U.I y perfusión transcatéter a ritmo de 4.000 UI/min entre 2-4h. y posteriormente 2000 UI/min. generalmente 24h., control arteriografico y tratamiento de la lesión con angioplastia, stent ó cirugía (74).

- Trombectomia quirúrgica con catéter balón que se realizará preferentemente si la trombosis es perprocedimiento y el abordaje fue quirúrgico. Se puede utilizar contraste para llenado del balón y mejor control radiológico, una vez finalizada se realiza control arteriográfico para identificar la lesión que se tratará con angioplastia ó stent si la lesión es proximal ó con cirugía si la lesión es distal.

3. Complicaciones sistémicas:

3.1 Nefropatía inducida por contraste: (NIC) se define como el aumento del 25% de la creatinina basal ó más de 0.5 mg/dl en los tres días tras la administración de contraste intravenoso. Es una causa importante de fallo renal hospitalario y con significativa morbilidad/mortalidad en paciente con insuficiencia renal previa ó neuropatía diabética (75). El fallo renal agudo por contraste es generalmente no oligúrico y reversible. Los factores predisponentes son: insuficiencia renal previa con creatinina > 1.5 mg/dl, nefropatía diabética, insuficiencia cardiaca, deshidratación previa, altas dosis de contraste, uso de drogas nefrotóxicas, múltiples inyecciones de contraste en < 72h., administración intraarterial, edad mayor de 60 años y existencia de mieloma múltiple (76). Medidas de protección y tratamiento son la hidratación con suero salino 0.45% iv. a 1-1.5 ml/kg/h. iniciando 6-12 h. antes y continuando de 12-24h.post-tratamiento. (77), uso de N-acetilcistina oral a dosis de 600mgr c/24h. (78), utilización de contraste iso-osmolar iodixanol (Visipaque) (79), el Gadolinio (80) y el dióxido de carbono (CO₂) (81), han demostrado ser menos nefrotóxicos en pacientes de alto riesgo, el uso de diuréticos no se recomienda en la prevención de NIC.

3.2 Ateroembolismo: la embolización de cristales de colesterol es una complicación poco reconocida pero con una importante morbimortalidad asociada. La arteriografía, los procedimientos endovasculares, la cirugía convencional, drogas fibrinolíticas y anticoagulantes, la rigidez, el diámetro y angulaciones en extremo distal de catéteres, la presión en la inyección de contraste son factores predisponentes (82). Cambios en la piel como livedo reticularis, "síndrome de dedo azul", nódulos, ulceraciones y gangrena franca con pulsos distales en pie son sugestivos de ateroembolismo y se pueden producir inmediatamente ó retrasarse semanas. Con la manipulación de la aorta yuxta-suprarrenal puede afectarse el riñón que se manifiesta por hipertensión no controlada y rápidamente progresiva y fallo renal fatal. El tratamiento tópico de las lesiones cutáneas, utilización de prostaglandinas, simpatectomía química y quirúrgica, exclusión quirúrgica ó endovascular de la lesión arterial, y amputaciones son las alternativas terapéuticas.

3.3 Trombopenia inducida por la heparina: (TIH) un recuento menor de 150.000/ul ó mayor del 50% del recuento plaquetario tras exposición a la heparina y ocurre en 5-10 día de tratamiento. La TIH tipo II es la más grave con la formación de anticuerpos

contra el complejo heparina-factor IV plaquetario. La incidencia del TIH tipo II es del 3-5% de pacientes expuestos a heparina siendo más baja con el uso de heparinas de bajo peso molecular, sin embargo, en pacientes con historia de sospecha de TIH no deben ser utilizadas HBPM (83). El tratamiento además de la suspensión de la heparina incluirá la administración como fármaco de elección el bivalirudin (Angiomax) un inhibidor directo de la trombina en perfusión intravenosa en bolo 0.75mg/Kg. y 1.75 mg/kg/h durante 4 horas después del procedimiento (84).

3.4 Reacción alérgicas: los pacientes sometidos a procedimientos endovasculares pueden experimentar reacciones alérgicas a los anestésicos locales, contrastes, sulfato de protamina y al látex. Las reacciones alérgicas a anestésicos son menos frecuentes con el uso de nuevos fármacos como la lidocaina y bupivacaina (85). Un test cutáneo puede realizarse en pacientes de riesgo antes del procedimiento. La utilización de contrastes no iónicos ha disminuido la incidencia de reacciones al contraste y de producirse el tratamiento de elección es la utilización de bolus de 1ml de epinefrina diluida (1.10.000 i.e., 0.1 mg/ml) hasta mejoría del cuadro, en casos de antecedentes de reacciones alérgicas menores se puede premeditar con corticoides y antihistamínicos H1 y H2. Las reacciones alérgicas a la protamina es poco frecuente pero el paciente diabético tratado con insulina NHP y con alergia al pescado tienen más riesgo de padecerlas (86). La alergia al látex, que ha ido en aumento, se puede manifestar con más frecuencia como una reacción de hipersensibilidad retardada tipo IV y como un tipo I de reacción de hipersensibilidad inmediata causando anafilaxia y muerte (87) y se tratará evitando el contacto en quirófanos específicos.

3.5 Cardiopatía isquémica: la mayor parte de pacientes sometidos a procedimientos endovasculares en sector aorto-ilíaco tiene enfermedad coronaria asociada, siendo las complicaciones cardíacas las causas más importantes de morbimortalidad post-procedimiento. Paciente con onda Q en ECG, diabetes mellitus, angina, historia de fallo cardíaco, edad mayor de 70 años y arritmia ventricular son predictores de infarto de miocardio (88).

4. Complicaciones asociadas a sistemas de cierre percutáneo

El aumento del diámetro de los dispositivos de tratamiento percutáneo, protocolos más agresivos en el tratamiento antiagregante-anticoagulante, mayor número de procedimientos percutáneos y necesidad en acortar la estancia hospitalaria han desarrollado dispositivos de cierre percutáneo que tienen dos mecanismos fundamentalmente, por un lado el primer sistema desarrollado consiste en depósito de material reabsorbible sobre la arteria y en el trayecto del introductor (Angioseal, Vasoseal, Duett system), y por otro sistemas de cierre mecánico de la pared arterial utilizando suturas ó clips (Perclose, X-press, Superstich).

Las complicaciones pueden ser las siguientes:

- Fallo de sistema de cierre: esta relacionado con la no obtención de hemostasia en el punto de punción al no poder completar el proceso de cierre por dificultades técnicas siendo similares para ambos sistemas 0 -12% (89,90) pero el dispositivo de cierre con sutura Perclose tiene como ventaja la posibilidad de comprobar la hemostasia antes de perder el acceso y si fuese necesario volver a reintroducir la guía y el introductor. El tratamiento de esta complicación es la conversión a la compresión manual y en casos que no fuese suficiente el cierre quirúrgico.
- Trombosis del vaso: complicación poco común con la compresión manual y más frecuente con los sistemas de cierre percutáneo 1-1.4% (91) siendo mayor con Angioseal. El tratamiento requerirá abordaje quirúrgico, trombectomia y plastia arterial.
- Infección: con una incidencia del 0 -1.6% (87,86) similares para todos los dispositivos. El tratamiento comprenderá antibioterapia intravenosa asociada a cirugía convencional de desbridamiento y retirada del dispositivo de cierre, plastia arterial preferentemente con vena safena, mioplastia con sartorio y en casos excepcionales utilización de homoinjerto ó by-pass extraanatómico.
- Pseudoaneurisma: presenta una incidencia del 0-1.5% y similares para todos los dispositivos (91,92). Su tratamiento se realizará con inyección de trombina eco-guiada, compresión guiada con ultrasonidos ó cirugía si fuese necesaria, aunque en

pseudoaneurismas de pequeño tamaño (< 20mm) se produjo una trombosis en un porcentaje elevado de casos sin intervención (93).

- Embolización del material hemostático: con una incidencia del 0.6-1.6% para los sistema de colágeno, sobretodo en el Angioseal, y del material de sutura, aunque menos frecuente, en Perclose. Se precisará abordaje quirúrgico femoral para extracción del material, utilización de catéter de trombectomía y si fuese necesario abordaje directo del material embolizado (90,94).

5. Lesión en relación con la exposición radiológica

Esta lesión puede ocurrir en procedimientos prolongados y complejos como revascularizaciones ó embolizaciones (95), después de la exposición a 200 rads 2Gy pueden aparecer quemaduras en la piel, esta exposición puede ser alcanzada después de una hora de fluoroscopia en un mismo lugar y hay que tener en cuenta que la radiación expuesta en la series es añadida a la dosis de fluoroscopia.

Recientemente se ha propuesto que la dosis de exposición radiológica debe ser registrada para todos los pacientes incluyendo el tiempo de fluoroscopia y número de series angiográficas realizadas, dosis de área, dosis acumulativa y dosis pico cutánea, estas mediciones requerirían un dosímetro que integrarían los nuevos equipos angiográficos (96,97).

CONSENSO SOBRE EL TRATAMIENTO ENDOVASCULAR DE LA PATOLOGIA ISQUÉMICA DEL SECTOR AORTOILÍACO

SEGUIMIENTO

El control y seguimiento de los pacientes sometidos a tratamiento endovascular, por patología isquémica, que afecta al sector aortoiliaco, puede detectar lesiones, que una vez corregidas aumentan la permeabilidad primaria asistida de la técnica (98) y ha sido incluida en las guías de la American Heart Association (99) que hace una recomendación sobre la <<*necesidad de seguimiento a largo plazo de la permeabilidad de las zonas tratadas de forma endovascular, mediante índice tobillo/ brazo (ITB) y pruebas de imagen a intervalos regulares.*>>

La periodicidad y el tipo de pruebas a realizar en los controles de seguimiento, varían entre lo publicado (100,101,102) pero coinciden en un cierto patrón:

1. Seguimiento a 1, 3, 6 y 12 meses y luego anualmente.
2. En todos los controles se debe realizar una **evaluación indirecta** de la permeabilidad de la técnica, que consistiría en:
 - . exploración clínica
 - . ITB con señal doppler
 - . análisis de la morfología de la señal doppler a nivel de la arteria femoral común(AFC)
3. Siempre que se halle una alteración en la evaluación indirecta, se debe realizar una **evaluación directa** mediante prueba de imagen del territorio tratado (en el documento de consenso elaborado por el Capítulo de Cirugía Endovascular (CCEV) de la Sociedad Española de Angiología y Cirugía Vascular (SEACV), se recomienda la exploración con **ecodoppler** en *todos* los controles de los pacientes sometidos a tratamiento endovascular con patología isquémica del sector infrainguinal (102).

Hablamos de una *alteración* en la evaluación indirecta cuando se producen uno o más de los siguientes hallazgos:

- *Empeoramiento del estatus clínico*: disminución de la distancia de claudicación, aparición de dolor en reposo o lesión trófica; es decir, una

variación en negativo en la categoría clínica de la isquemia de las extremidades (escalas de Fontaine y/o Rutherford)

- *Disminución del ITB previo en $>0,15$*
- *Cambio en la morfología de la señal doppler de la AFC: pérdida del componente diastólico, disminución de la velocidad pico sistólica, ensanchamiento espectral.*

La prueba de imagen más recomendada en la literatura para la evaluación directa, ha sido el *ecodoppler* por no ser invasiva y con fiabilidad demostrada (100, 101) aunque no está bien establecido su papel para la evaluación de la permeabilidad a largo plazo en la ATP/STENT (99). Es aconsejable que la evaluación sea realizada por el mismo técnico que realizó el estudio preintervención o que disponga de la suficiente información (descripción de la técnica, arteriografías pre y post procedimiento) para optimizar la exploración.

Cuando las limitaciones de la técnica (mala visualización de sectores ilíacos intermedios, artefactos...) nos impidan una correcta evaluación de los sectores tratados, se debe recurrir a otras técnicas de imagen, siendo de elección las pruebas de imagen no invasivas (AngioTAC, ARM) pese a que su utilidad para el seguimiento en estos casos aún está por determinar (99). La angiografía se debe reservar cuando todas las demás pruebas no hayan sido concluyentes. Recomendamos su realización en un ambiente que permita la corrección terapéutica o profiláctica de la lesión, en el mismo acto diagnóstico para minimizar la exposición a la radiación y a la administración de contraste yodado.

La evaluación directa nos indicará el pronóstico del territorio tratado y la necesidad de una nueva intervención:

- Estenosis $<50\%$: requieren un seguimiento de su evolución y de la permeabilidad de la técnica.
- Estenosis $>70\%$: implican un mal pronóstico y la necesidad de una nueva revascularización.
- Para estenosis entre el 50-70% no existen recomendaciones claras y la actitud a seguir está en función de las preferencias del médico. (99)

La correlación entre las velocidades medidas por *ecodoppler* y el grado de estenosis, varía según los autores (101,103,104,105,106,107). En las guías prácticas de exploración del Capítulo de Diagnóstico Vascular No Invasivo (CDVNI)

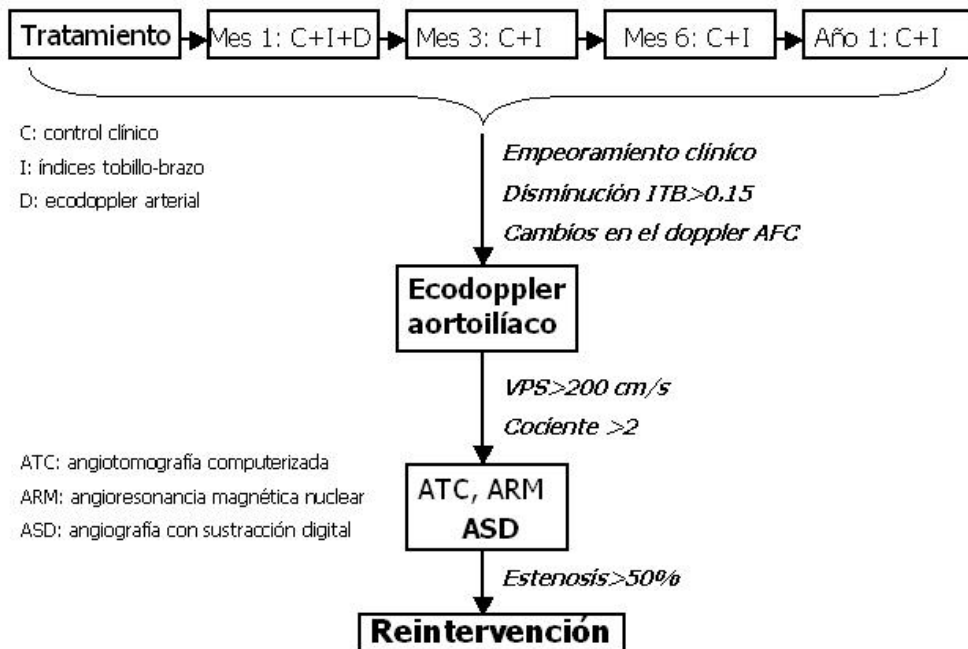
de la SEACV, su sección 'Guía Básica del seguimiento no invasivo de la cirugía arterial' en el apartado 'Seguimiento de la angioplastia y stent íliofemoral' dice:

“El criterio diagnóstico más útil es el cociente de velocidad entre el punto de estenosis y la arteria proximal, considerando que un cociente superior a 2 es indicativo de estenosis superior al 50% y que uno entre 2,5 y 3 es sugestivo de estenosis superior al 70%. La periodicidad del seguimiento vendría condicionada por la clínica, siendo muy útil el examen al día siguiente del procedimiento, ya que nos sirve para conocer el punto de partida y diferenciar la estenosis residual de la reestenosis, lo cual tiene interés pronóstico y terapéutico, dado, que en algunos casos, la estenosis residual puede mejorar durante el seguimiento.”

Por tanto, y a tenor de las distintas informaciones de la bibliografía, consideraremos que una estenosis post-tratamiento endovascular en el sector aortoiliaco, es significativa si existe:

- a. Aceleración focal con velocidad pico sistólica (PSV) es >200 cm/s y/o:
- b. Cociente de velocidad pre/intra estenosis $>2,0$

ALGORITMO DE DECISION



Quedan por considerar algunos puntos que podrían influir en el pronóstico de la técnica y que por tanto, requerirían un control más específico:

- ¿se deben seguir igual pacientes con lesiones tipo A,B o C de la clasificación de la Transatlantic Intersociety Consensus (TASC)?
- los pacientes con afectación de territorios más distales (fémoro-poplíteo o distal) ¿requieren un control más frecuente? Se ha demostrado en diferentes artículos (108,109,110) que el factor pronóstico más importante en una revascularización aortoiliaca es el *lecho distal* infrainguinal)

Para dar contestación a estas preguntas se requieren estudios orientados a este fin; por ello no podemos realizar recomendaciones sobre estos puntos en el momento actual.

TRATAMIENTO

La terapéutica médica en los procedimientos endovasculares es complementaria y debe ser concomitante a los mismos:

- . **antiagregación** pre, intra y postprocedimiento,
- . **anticoagulación** intraprocedimiento y tratamientos adyuvantes.

En este apartado consideraremos el tratamiento post procedimiento.

En las guías de la American Heart Association (111), publicadas en 2006, se hace una recomendación clase I con nivel de evidencia A sobre el tratamiento antiagregante post- revascularización:

“Salvo contraindicación, todos los pacientes sometidos a revascularización por isquemia crónica de las extremidades, deben ser tratados con antiagregación y debe ser continuada de forma indefinida.”

“La aspirina, es un tratamiento antiagregante seguro y efectivo recomendándose a dosis diaria de 75 a 325 mg . El clopidogrel (75 mg al día) es una alternativa antiagregante efectiva a la aspirina”

El documento sobre la Séptima Conferencia de la American College of Chest Physicians sobre tratamiento antitrombótico y trombolítico (112) publicado en la revista *Chest* en el 2004, adjunta un apartado específico al tratamiento endovascular de la patología isquémica de las extremidades en el que resume:

“ La antiagregación con aspirina está indicada en todos los pacientes sometidos a angioplastia con balón (con o sin stent) de las extremidades inferiores. Existen insuficientes datos para recomendar cualquier tratamiento antiagregante o antitrombótico adicional. La adición de anticoagulación y antiagregación no parece ofrecer ninguna ventaja y sí aumentar el riesgo de complicaciones hemorrágicas.”

Este documento hace dos consideraciones especiales: recomienda la **doble antiagregación** en arterias de pequeño calibre (troncos distales) y pone de

manifiesto el problema del 'objetivo móvil' que supone la evolución constante de la tecnología en este sector.

De la misma forma, el CCEV en su documento 'Tratamiento endovascular de la patología arterial en los MMII. Documentos de base de terapéutica endovascular' presentado en el LII Congreso de la SEACV en Junio de 2006 (113), recomienda, respecto al sector infrainguinal:

*“Todo paciente con enfermedad arterial oclusiva debe recibir tratamiento antiagregante plaquetario para reducir el riesgo de infarto agudo de miocardio, ictus y muerte vascular (nivel de evidencia:A), **aspirina** a dosis de 75 mg a 325 mg es segura y efectiva (nivel de evidencia:A).*

*El **clopidogrel** (75 mg/24h) es una alternativa eficaz y segura a la aspirina, en la reducción del riesgo de infarto agudo de miocardio, ictus y muerte vascular en pacientes con enfermedad arterial oclusiva (nivel de evidencia:B)*

*La **anticoagulación** oral no está indicada para disminuir el riesgo de complicaciones cardiovasculares en pacientes con enfermedad arterial oclusiva (Nivel de evidencia: C).*

A todo paciente que vaya a ser sometido a angioplastia +/- stent de las arterias de las EEII, se le debe administrar aspirina 75 – 162mg. Se puede recomendar la doble asociación aspirina/clopidogrel (pre-stent 80-325mg/ 75–300 mg; post-stent 80-325 / 75 al día durante un año) en pacientes sometidos a ATP +/- stent en las arterias de EEII, continuando posteriormente con un solo fármaco”

Mucho se ha debatido en la literatura, sobre la terapéutica adyuvante en los procedimientos (antiagregantes anti IIb-IIIa, trombolíticos), el uso de stents con agentes anti reestenóticos o qué tratamiento es el más adecuado en la prevención secundaria, para incidir en los demás factores de riesgo (estatinas, IECAs)

En estudios como el Heart Protection Study (HPS) (114) donde las **estatinas** han demostrado una mejoría de la distancia de claudicación de los pacientes y el HOPE (Heart Outcomes Prevention Evaluation) (115) donde los **IECAs** (concretamente el **Ramipril**) han reducido significativamente la tasa de muerte por causas cardiovasculares, infarto de miocardio y accidente vascular en pacientes con enfermedad arterial periférica, ambos tratamientos deberían ser añadidos de forma estandar después de un evento vascular que requiera terapéutica invasiva en la

prevención secundaria, aunque no podemos recomendarlo de forma generalizada sino a criterio de cada profesional. por falta de estudios específicos randomizados para el tratamiento postprocedimiento endovascular.

De esta forma recomendamos que el tratamiento después de un procedimiento endovascular (angioplastia +/- stent) en el sector aortoiliaco debe ser la administración de la doble asociación *aspirina/clopidogrel 80-325 mg / 75 mg al día durante un año continuando posteriormente con un solo fármaco.*

Costes de este tipo de terapéutica

Si bien las indicaciones del tratamiento endovascular admite diferentes matices y modalidades terapéuticas, el tema de costes es todavía más variable si cabe. Podemos hablar de costes directos, de costes por año de vida ganado, de coste-eficacia, de coste ajustado por calidad de vida,... Por suerte o desgracia son muy escasos los estudios publicados sobre el costes de las técnicas endovasculares aplicables e la patología arterial obstructiva del sector aorto-ilíaco. Este hecho condiciona la redacción de unas guías clínicas basadas en los costes. Sin embargo deberemos hacer el esfuerzo para la orientación de los lectores. Para ello sistematizaremos este apartado atendiendo a las técnicas endovasculares más comúnmente aplicadas en el sector aorto-ilíaco por causa obstructiva. Informaremos de los costes directos a la vez que se referirán datos de los estudios de coste-eficacia que de modo testimonial aparecen en la literatura. Se asume que las indicaciones han seguido las recomendaciones basadas en la evidencia médica (116,117)

Angioplastia percutánea

El coste directo de una angioplastia con un balón (ATP) puede oscilar dependiendo del modelo de guía, catéter guía, medio de contraste, catéter-balón, manómetro y cierre percutáneo. También hay que añadirle los costes indirectos de honorarios médicos, derechos de quirófano, medicación y estancia. Sin embargo sólo calcularemos el coste directo. El precio del material utilizado en una angioplastia simple oscila entre: 400-800 euros. Si añadimos un sistema de cierre percutáneo habrá que sumarle otros 100-250 euros.

Angioplastia con Stent

A los costes de la ATP habrá que añadir los del Stent aplicado. Este valor oscila entre 800 y 1200 €. En las guías recientes se aconseja el uso del Stent de modo selectivo, en los casos de resultado subóptimo de una ATP, es decir, gradiente de presión translesional, estenosis residual de más del 50%, disección con flujo limitado (Nivel B). No obstante, existe la recomendación de su uso primario en estenosis u oclusiones de ilíaca común (Nivel B).

Fibrinólisis percutánea:

La fibrinólisis local o loco-regional aplicada con catéter se recomienda en los casos de isquemia aguda con menos de 14 días de evolución (Nivel A). El coste medio de una fibrinólisis de 12 horas de duración se sitúa entorno a 1200 euros.

Trombectomía mecánica

Los diferentes dispositivos de trombectomía mecánica pueden ser utilizados en isquemia aguda como terapia adyuvante (Nivel B). El coste de una sesión tipo de trombectomía mecánica representa 1200 a 2200 euros.

En la mayoría de los casos la fibrinólisis o la trombectomía mecánica precisa ser completada con ATP o ATP+Stent.

Estudios comparativos

Las técnicas endovasculares aplicadas a la patología obstructiva del sector aorto-ilíaco pueden ser comparadas con otras alternativas terapéuticas. Así, el tratamiento médico o la cirugía convencional a modo de derivación anatómica o extra-anatómica son los tratamientos alternativos.

En un estudio observacional británico se comparan los costes y la permeabilidad del injerto femoro-femoral cruzado y la angioplastia+stent primario en oclusiones totales de ilíaca común en pacientes claudicantes. La estancia postoperatoria fue significativamente más larga para el grupo de la derivación imprimiendo un coste superior al de ATP+stent (3072 £ vs 1912 £). Sin embargo, la permeabilidad fue superior para el grupo de la derivación, perdiéndose la ventaja de la ATP+stent en el coste al incrementarse el mismo como consecuencia de las reintervenciones. Por ello, este estudio concluye en recomendar la técnica

endovascular para aquellos pacientes con esperanza de vida más corta y reservar la técnica de derivación para los pacientes más sanos y jóvenes (118).

Otro estudio europeo, con modelos teóricos, compara el coste-eficacia de la revascularización, endovascular o convencional, versus la terapia médica y ejercicio en pacientes con claudicación. En él se concluye que tanto la cirugía como la ATP ofrecen mejores resultados clínicos inmediatos a los pacientes claudicantes. Sin embargo, el beneficio de la cirugía es pequeño cuando se compara con el coste. Los autores opinan que la relación coste-eficacia de la ATP se encuentra dentro del rango socialmente aceptable (US \$38.000 por QUALY) (119).

Finalmente, un estudio estadounidense compara ATP+stent selectivo versus ATP. Concluye que la ATP+stent selectivo es una estrategia coste-eficaz comparada con ATP sola en el tratamiento de pacientes claudicantes (120).

Conclusiones:

Si bien la información sobre costes de las técnicas endovasculares en el sector aortoiliaco es muy escasa, podemos concluir que siguiendo las recomendaciones de indicación y técnica, la terapia endovascular del sector aortoiliaco no representa un coste directo excesivo. La reducción significativa de la estancia hospitalaria y el alto grado de tolerancia por el paciente hace razonable el coste de los elementos endovasculares. Estudios más dedicados al análisis coste-eficacia son deseables.

BIBLIOGRAFÍA

1. Baker JD: Physiologic studies to document severity of aortoiliac occlusive disease. In: Ernst CB, Stanley JC, eds. *Current Therapy in Vascular Surgery*. 4th ed. St. Louis, Mo: Mosby-Year Book, Inc; 2001.
2. Dormandy JA, Rutherford RB. Management of Peripheral Arterial Disease. TransAtlantic Inter-Society Consensus. *J Vasc Surg* 2000; 31 (1): 1-296.
3. Norgren L, Hiatt WR, Dormandy JA, Nehler MR, Harris KA, Fowkes FGR. Inter-Society Consensus for the Management of Peripheral Arterial Disease (TASC II). *Eur J Vasc Endovasc Surg* 2007; 33: S1-S75.
4. Hirsch AT, Haskal ZV, Hertzner NR, Bakal CW, Creager MA, Halperin JL et al. ACC/AHA Guidelines for the management of peripheral arterial disease (lower extremity, renal mesenteric and abdominal aortic): a collaborative report from the American Association for Vascular Surgery / Society for Vascular Surgery, Society for Cardiovascular Angiography and Interventions, Society for Vascular Medicine and Biology, Society of Interventional Radiology, and the ACC/AHA Task Force on Practice Guidelines (Writing Committee to Develop Guidelines for the Management of Patients With Peripheral Arterial Disease). American College of Cardiology Web Site. Available at: <http://www.acc.org/clinical/guidelines/pad/index.pdf>.
5. Schneider PA: Endovascular or open surgery for aortoiliac occlusive disease?. *Cardiovasc Surg* 2002; 10(4): 378-382.
6. Gómez-Ruiz FT, Plaza-Martínez A, Díaz-López M, Riera-Vázquez R. Coste de los procedimientos endovasculares desobliterantes del sector aorto-iliaco. En: *Cirugía Endovascular del Sector Aorto-iliaco*. J. Uriach 2001. Barcelona. Páginas 279-295.
7. Plaza-Martínez A, Gómez-Ruiz FT, Lozano-Vilardell P, Díaz-López M, Riera-Vázquez R, Cordobés-Gual J et al. Coste-utilidad y calidad de vida del tratamiento endovascular en el sector iliaco. *Arch Cir Vasc* 2002; XI (1): 3-8.
8. Foncuberta J, Flores A, Langsfeld M, Orgaz A, Cuenca R, Criado E, Doblaz M. Screening algorithm for aortoiliac occlusive using duplex ultrasonography-acquired velocity spectra from the distal external iliac artery. *Vascular*. 2005 May-Jun;13(3):162-72.
9. AbuRahma AF, Jarret K, Hayes DJ. Clinical implications of power Doppler three-dimensional ultrasonography. *Vascular*. 2004 Sep-Oct;12(5):293-300.

10. Willman J.K., Baumert B, Schertler T, Wuildermuth S. y col. Aortoiliac and lower extremity arteries assessed with 16-detector row CT angiography : prospective comparasion with digital substration angiography . *Radiology* 2005 ; 236: 1083 – 93
11. Rankin SC . Spiral CT vascular applications . *Eur Journal Radiology* 1998;28:18-30
12. Goyen M, Edelman M, Perraul P, O’Riordan E, y col. MR angiography of aortoiliac occlusive disease: a phase III study of de safety and effectiveness of the blood –pool contrast agent MS-325 . *Radiology* . 2005 Sep;236(3):825-33 .
13. Martin ML, Tay KH, Flak B, Fry PD, Doyle DL, y col. Multidetector CT angiography of the aortoiliac system and lower extremities: a prospective comparison with digital subtraction angiography. *AJR Am J. Roentgenol.* 2003 Apr;180(4):1085-91.
14. Rieker C, Duber C, Neufang A, Pitton M, y col. CT angiography versus intrarterial digital sustraction angiography for assessment of aortoiliac occlusive disease .*AJR* 1997 ;169:1133-1138.
15. Dotter, C.T; Judkins, M.P: “ Transluminal treatment of arteriosclerotic obstructions: description of a new technique and a preliminary report of its application”. *Circulation, 1964; 30:654-659.*
16. Standards of practice committee of the society of cardiovascular and interventional radiology. “Guidelines for percutaneus transluminal angioplasty”. *Radiology, 1990; 177:619-626.*
17. Kumpe, D. A.; Zwerdinger, S.; Griffin, D. J. “ Blue digit syndrome: treatment with percutaneus transluminal angioplasty”. *Radiology, 1988; 166: 37-44.*
18. Burke, D. R. “ Percutaneus ballon angioplasty”. En : Cope C. *Atlas of interventional radiology*. J. B. Lippincott Company. Philadelphia, 1990, Cap. 7.
19. Schwarten, D. E.; Tadavarty, S. M.; Castañeda-Zuñiga, W. R. “Aortic, iliac, and peripheral angioplasty”. En : Castañeda-Zuñiga W. R. y Tadavarty S. M.: *Interventional radiology, 2ª edición, vol 1, p.391.* Baltimore. Williams & Wilkins, 1992.
20. Rutherford, R. B. “ Standards for evaluating results of interventional therapy for peripheral vascular disease”. *Circulation, 1991; 83 (Suppl.1): 1.6-1.11.*

21. Rutherford, R. B.; Becker, G. J. "Standards for evaluating and reporting the results of surgical and percutaneous therapy for peripheral arterial disease". *Radiology*, 1991; 181: 277-281.
22. Rutherford, R. B.; Flanigan, D. P.; Gupta, S. K. ; Johnston, K. W.; Karmody, A.; Whittemore, A.D. et al: "Suggested standards for reports dealing with lower extremity ischemia". *J Vasc Surg*, 1986; 4: 80-94.
23. Ahn, S. S.; Rutherford, R. B.; Becker, G. J.; Comerota, A J.; Johnston, K. W.; McClean, G. K. et al: "Reporting standards for lower extremity arterial endovascular procedures". *J Vasc Surg*, 1993; 17: 1103-1107.
24. Medina, J.G. "Indicaciones de la angioplastia". En Radiología Intervencionista. Angioplastia en la AOP. Marban Libros, S.L. Madrid 1997: 49-52.
25. Pentecost, M. J.; Criqui, M. H.; Dorros, G. ; Goldstone, J.; Johnston, K. W.; Martin, E. C. et al: "Guidelines for peripheral percutaneous transluminal angioplasty of the abdominal aorta and lower extremity vessels". *Circulation*, 1994; 89(1): 511-531.
26. TASC. Management of peripheral arterial disease (PAD). TransAtlantic Intersociety Consensus(TASC). *J Vasc Surg* 2000; 31: S1-S300
27. Norgren, L.; Hiatt, W.R.; Dormandy, J.A.; Nehler, M.R.; Harris, K.A.; Fowkes, F.G.R. on behalf of the TASC II Working Group. Inter-Society Consensus for the Management of Peripheral Arterial Disease (TASC II). *J Vasc Surg* 2007; 45(Issue 1-Supplement): S5
28. Dotter, C.T. "Transluminally placed coil-spring endarterial tube grafts, long term patency in canine popliteal artery". *Invest Radiol*, 1969; 4:329-332.
29. Ros Die, E; Salmerón Febres, L.M.; Fernández Quesada, F. et al. "Angioplastia con stent". En: Valentín Fernández Valenzuela. *Cirugía Endovascular del sector aortoiliaco*. J. Uriach & Cía, S.A. Barcelona 2001: 181-189.
30. Cambria, R.A.; Farooq, M.M.; Mewissen, et al. "Endovascular therapy of iliac arteries: routine application of intraluminal stents doesn't improve clinical patency". *Ann Vasc Surg* 1999; 13: 599-605.
31. Volodos, N.L.; Shekhanin, V.E.; Karpovich, I.P. et al. "Self-fixing synthetic prosthesis for endoprothetics of the vessels. *Vestn Khir* 1986; 11: 123-129.

32. Parodi, J.C.; Palmaz, J.C.; Barone, H.D. " Transfemoral intraluminal graft implantation for abdominal aortic aneurysm. *Ann Vasc Surg* 1991; 5: 491-499.
33. Gutiérrez Alonso, V.; González Fajardo, J.A.; Carrera Díaz, S.; Vaquero Puerta, C.: " Uso de stent cubierto en patología iliaca". En: Valentín Fernández Valenzuela. *Cirugía Endovascular del sector aortoiliaco*. J. Uriach & Cía, S.A. Barcelona 2001: 209-215.
34. Weaber, F.A.; Comerotaaj; Youngblood, M.; Froehlich, J.; Hosking, J. D.; Papanicolaou, G. et al. "Surgical revascularization versus thrombolysis for nonembolic lower extremity native artery occlusions: results of a prospective randomized trial". *J Vasc Surg* 1996; 24(4): 513-523.
35. Ouriel, K; Veith, F.J; Sasahara, A.A. " A comparison of recombinant urokinase with vascular surgery as initial treatment for acute arterial occlusion of the legs. Thrombolysis or Peripheral Arterial Surgery (TOPAS) Investigators. *N Engl J Med* 1998; 338: 1105-1111.
36. Thrombolysis in the management of lower limb peripheral arterial occlusion-a consensus document. Working Party on Thrombolysis in the Management of Limb Ischemia. *Am J Cardiol* 1998; 81: 207-218.
37. Ballaed JI, Sparks SR, Taylor FC. Complications of iliac artery stent deployment. *J Vasc Surg* 1996; 24:545-55.
38. Bosch JL, Hinink MGM. Meta-analysis of the results of percutaneous transluminal angioplasty and stent placement for aortoiliac occlusive disease. *Radiology* 1997;204: 87-96.
39. Derom A, Vermassen F, Ongena K. PTA and stenting after previous aortoiliac endarterectomy. *Eur J Vasc Endovasc Surg*. 2001;22:130-3
40. Vaquero C. Procedimientos endovasculares. Graficas Andrés Martín S.A. 2006
41. Henry M, Amor M, Ethevenot G. Palmaz stent in iliac and femoropopliteal arteries: primary and secondary patency in 310 patients with 2-4 year follow-up. *Radiology* 1995; 197:17-174.
42. Johnston KW: Iliac arteries: Reanalysis of results of balloon angioplasty. *Radiology* 1993;166:207-12.
43. Katz SG, Kohl RD, Yellin A. Iliac angioplasty as a prelude to distal arterial bypass. *J Am Coll Surg* 1994; 179: 577-82

44. Krajcer Z, Sioco G, Reynolds T: Comparison of Wallgraft and Wallstent for treatment of complex iliac artery stenosis and occlusion. Preliminary results of a prospective randomized study. *Tex Heart Inst J* 1997; 24(3): 193-9
45. Murphy TP, Webb MS, Lambiase RE: Percutaneous revascularization of complex iliac artery stenoses and occlusions with use of wallstents: three-year experience. *J Vasc Interv Radiol* 1996;7:21-7.
46. Murray JG, Apherop LA, Wilkins RA. Long-segment (>10 cm) femoropopliteal angioplasty improved technical success and long-term patency. *Radiology* 195:158-162. 1995
47. Nawaz S, Cleveland T, Gaines P. Aortoiliac stenting, determinates of clinical outcomrc. *Eur J Vasc Endovasc Surg* 1999;117:351-9.
48. Palmaz JC, Laborde JC, Rivera FJ, Encarnacion CE, Lutz JD, Moss JG. Stenting of the iliac arteries with the Palmaz stent: Experience from multiocenter trial. *Cardiovasc Intervent Radiol* 1992;190:199-202
49. Saha S, Gibson M, Torrie EPH, Magee TR, Galland RB. Stenting for localised arterial stenoses in the aorto-iliac segment. *Eur J Vasc Endovasc Surg.* 2001;22:37-40
50. Strecker EP, Boos IBL, Hagen B. Flexible tantalum stents for the treatment of iliac artery lesions: long-term patency, complications, and risk factors. *Radiology* 1996; 199:641-7.
51. Tepe G, Duda SH, Hanke H, Schilze S, Hagmeier S, Bruck B, Schott U, Betz E, Schmahl FW, Claussen CD: Covered stents for prevention of restenosis. Experimental and clinical results with different stent desings. *Invest Radiol* 1996; 31(4):223-9
52. Tetteroo E, Van der Graaf Y, Bosch JL, Van Englen AD, Hinink MGM. Randomised comparison of primary stent placement versus primary angioplasty followed by selective stent placement in patients with iliac-artery occlusive disease. *Lancet* 1998;351:1153-9
53. Rutherford RB, Baker JD, Ernest C, Johnston KW, Porter JM, Ahn S, Jonse DN. Recommended standards for reports dealing with lower extremity ischemia: revised version. *J Vasc Surg* 1997;26:517-538.
54. Sacks D., McClenny TE, Cardella JF, Lewis CA. Society of Intervencional Radilogy Clinical Practice Guidelines. *J Vasc Interv Radiol* 2003;14:S199-S202.

55. Singh H, Cardell J, Cole P, et al. Quality improvement guidelines for diagnostic arteriography. *J Vasc Interv Radiol* 2002;13:1-6.
56. SCVIR. Guidelines for establishing a quality assurance program in vascular and interventional radiology. *J Vasc Interv Radiol* 2003;14:S203-S207.
57. Kent KC, Moscucci M, Mansour KA, Dimattia S, Gallagher S, Kuntz R, Skillman JJ. Retroperitoneal hematoma after cardiac catheterization: prevalence, risk factors, and optimal management. *J Vasc Surg* 1994;20: 905-913.
58. Cadman PJ. Case report: femoral nerve palsy complicating femoral artery puncture and intra-arterial thrombolysis. *Clin Radiol* 1995;50:345-346.
59. Hessel SL, Adams DF, Abrams HL. Complications of angiography. *Radiology* 2001;138:273-281.
60. Ziakas A, Klinke P, Mildenerger R, Fretz E, Williams M, Della Siega A, Kinloch D, Hilton D. Comparison of the radial and femoral approaches in percutaneous coronary intervention for acute myocardial infarction. *Am J Cardiol* 2003; 91:598-600.
61. Gaspar MR, Yellin AE. Femoral artery occlusion caused by percutaneous angiography mechanisms and management. *Acta Chirurgica Belgica*. 1977;3:323-328.
62. Kim D, Orron DE, Skillman JJ, Kent CK, Porter DH, Schalm BW, Carrozza J, Reis GJ, Baim DS. Role of superficial femoral artery puncture in the development of pseudoaneurysm and arteriovenous fistula complicating percutaneous transfemoral cardiac catheterization. *Catheteriz Cardiovasc Diag* 1992; 25:91-97.
63. Babu SC, Piccorelli GO, Shah PPM, Atein JH, Clauss RH. Incidence and results of arterial complication among 16350 patients undergoing cardiac catheterization. *J Vasc Surg* 1989;10:113-116.
64. Rapoport S, Sniderman KW, Proto MH, Ross GR. Pseudoaneurysm: a complication of faulty technique in femoral artery puncture. *Radiology* 1985; 154:529-530.
65. Hood DB, Mattos MA, Douglas MG, Barkmeier LD, Hodgson KJ, Ramsey DE, Summer D. Determinants of success of color-flow duplex-guided compression repair of femoral pseudoaneurysms. *Surgery* 1996;120:585-590.

66. Sackett WR, Taylor SM, Coffey CB, Viers KD, Langan EM, Cull DL, Snyder BA, Sullivan TM. Ultrasound-guided thrombin injection of iatrogenic femoral pseudoaneurysms: a prospective analysis. *Am Surgeon* 2000;66:937-942.
67. Mooney MR, Ellis SG, Gershony G, Yehyawi KJ, Kummer B, Lowrie M. Immediate sealing of arterial puncture sites after cardiac catheterization and coronary interventions: initial U.S. feasibility trial using the duet vascular closure device. *Catheteriz Cardiovasc Diagn* 2000; 50:96-102.
68. Dangas G, Meharan R, Kokolis S, Feldman D, Satler L, Pichard AD, Kent KM, Lansky AJ, Stone GW, Leon MB: Vascular complications after percutaneous coronary interventions following hemostasis with manual compression versus arteriotomy closure devices. *J Am Coll Cardiol* 2001;38:638-644.
69. Kline RM, Hertzner NR, Beven EG, Krajewski LP, O'Hara PJ. Surgical treatment of brachial artery injuries after cardiac catheterization. *J Vasc Surg* 1990; 12:20-24.
70. Kennedy AM, Grocott M, Schwartz MS, Modarres H, Scott M, Schon F. Media *J Neurol Neurosurg Psychiatri* 1997; 63:542-546.
71. Gacliardi JM, Batt M, Avril G, Declémy S, Hassen-Khodja R, Daune B, et al. Neurological complications of axillary and brachial catheter arteriography in atherosclerotic patients: predictive factors. *Ann Vasc Surg* 1990; 4:546-549.
72. Silva JA, Ramee SR, Collins TJ, Jenkins JS, Lansky AJ, Ansel GM, Doltmach BL, Glickman MH, Stainken B, Ramee E, White CJ. Rheolytic thrombectomy in the treatment of acute limb-threatening ischemia: immediate results and six-month follow-up of the Multicenter Angiojet Registry. *Cathet Cardiovasc Diagn* 1998; 45:386-393.
73. Ansel GM, George BS, Botti CF, McNamara TO, Jenkins JS, Ramee SR, Rosenfield K, Noerthen AA, Mehta T. Rheolytic thrombectomy in the management of limb ischemia: 30-day results from a multicenter registry. *J Endovasc Ther* 2002; 9:395-402.
74. Ouriel K, Gray BH, Clair DG, Olin JW, Complications associated with the use of urokinase and recombinant tissue plasminogen activator for catheter-directed peripheral arterial and venous thrombolysis. *J Vasc Interv Radiol* 2000; 11:295-298.

75. Anonymous. Results of a prospective randomized trial evaluating surgery versus thrombolysis for ischemia of the lower extremity. The STILE trial. *Ann Surg* 1994; 220(3):251-256.
76. Lautin EM, Freeman NJ, Schoenfeld AH, Bakal CW, Haramati N, Friedman AC, Lautin JL, Braha S, Kadish EG, Sprayregen S, et al. Radiocontrast-associated renal dysfunction: incidence and risk factors. *AJR Am J Roentgenol* 1991; 157(1):49-58.
77. Morcos SK. Contrast media-induced nephrotoxicity- questions and answers. *Br J Radiol* 1998; 71(844):357-365.
78. Solomon R, Werner C, Mann D, D'Elia J, Silva P. Effects of saline, mannitol, and furosemide to prevent acute decreases in renal function induced by radiocontrast agents . *N Engl Med* 1994; 331(21):1416-20.
79. Díaz Sandoval LJ, Kodowsky BD, Losordo DW. Acetylcysteine to prevent angiography-related renal tissue injury (the APART trial). *Am J Cardiol* 2002; 89(3):356-358.
80. Aspelin P, Aubry P, Fransson SG, Strasser R, Willenbrock R, Berg KJ. Nephrotoxicity in high-risk patients study iso-osmolar and low-osmolar non-ionic contrast media study investigators. Nephrotoxic effects in high-risk patients undergoing angiography. *N Engl J Med* 2003; 348(6):491-9.
81. Townsend RR, Cohen DL, Fatholi R, Swan SK, Davies BE, Bensek K, Lambrecht L, Parker J. Safety of intravenous gadolinium (Gd-BOPTA) infusion in patients with renal insufficiency. *Am J Kidney Dis* 2000; 36(6):1207-1212.
82. Caridi JG, Stavropoulos SW, Hawkins IF Jr. CO2 digital subtraction angiography for renal artery angioplasty in high-risk patients. *AJR Am J Roentgenol* 1999; 173(6): 1551-1556.
83. Keeley Ec, Grines CL, Scraping of aortic debris by coronary guiding catheters: a prospective evaluation of 1000 cases. *J Am Coll Cardiol* 1998; 32(7):1861-1865.
84. Warkentin TE, Levine MN, Hirsh J, Horsewood P, Roberts RS, Gent M, Kelton JG. Heparin-induced thrombocytopenia in patients treated with low-molecular-weight heparin or unfractionated heparin. *N Engl J Med* 1995; 332(20):1330-1335.
85. Lincoff AM, Bittl JA, Harrington RA, Feit F, Kleiman NS, Jackman JD, Sarembock IJ, Cohen DJ, Spriggs D, Ebrahimi R, et al. Bivalirudin and

- provisional glycoprotein IIb/IIIa blockade compared to with heparin and planned glycoprotein IIb/IIIa blockade during percutaneous coronary intervention: REPLACE-2 trial. *J Am Med Assoc* 2003; 289: 853-863.
86. Feldman T, Moss J, Teplinsky K, Carroll JD. Cardiac catheterization in patient with history of allergy to local anesthetics. *Cathet Cardiovasc Diagn* 1990; 20(3):165-167.
87. Stewart WJ, McSweeney SM, Kellett MA, Faxon DP, Ryan TJ. Increased risk of severe protamine reactions in NPH insulin-dependent diabetics undergoing cardiac catheterization. *Circulation* 1984; 70(5): 788-792.
88. Warshaw EM. Latex allergy. *Skin Med* 2003; 2(6): 359-366.
89. Eagle KA, Coley CM, Newell JB, Brewster DC, Darling RC, Strauss HW, Guiney TE, Boucher CA. Combining clinical and thallium data optimizes preoperative assessment of cardiac risk before major vascular surgery. *Ann Intern Med* 1989; 110(11): 859-866.
90. Hoffer EK, Bloch RD. Percutaneous arterial closure devices. *J. Vasc Interv Radiol* 2000; 14: 865-885.
91. Carey D, Martin JR, Moore CA, Valentine MC, Nygaard TW. Complications of femoral artery closure devices. *Catheteriz Cardiovasc Interv* 2001; 52: 3-7.
92. Cura FA, Kapadia SR, L'Allier PL, Schneider JP, Kreindel MS, Silver MJ, Yadav JS, Simpfendorfer CC, Raymond RR, Tuzcu EM, et al. Safety of femoral closure devices after percutaneous coronary interventions in the era of glycoprotein IIb/IIIa platelet blockade. *Am J Cardiol* 2000; 86: 780-782.
93. Silber S, Bjorvik A, Muhling H, Rosch A. Usefulness of collagen plugging with VasoSeal after PTCA as compared to manual compression with identical sheath dwell times. *Catheteriz Cardiovasc Diagn* 1998; 43: 421-427.
94. Kresowik T, Khoury M., Miller B, et al. A prospective study of the incidence and natural history of femoral vascular complications after percutaneous transluminal coronary angioplasty. *Journal of Vascular Surgery* 1991; 13: 328-336.
95. Eidt JF, Habibipour S, Saucedo JF, McKee J, Southern F, Barone GW, Talley D. Surgical complications from hemostatic puncture closure devices. *Am J Surg* 1999; 178: 511-516.
96. Mettler FA Jr, Koenig TR, Wagner LK, Kelsey CA. Radiation injuries after fluoroscopic procedures. *Semin Ultrasound CT MR* 2002; 23(5): 428-442.

97. Cardella JF, Miller DL, Cole, Patricia E, Lewis CA. Society of Interventional Radiology Position Statement on Radiation Safety. *J Vasc Interv Radiol* 2003; 14:S387
98. Schürmann K et al. Long-term results 10 years after iliac arterial stent placement. *Radiology* 2002;224:731-738.
99. ACC/AHA 2005 practice Guidelines for the Management of Patients With Peripheral Arterial Disease. *Circulation* 2006;113:1474-1547.
100. Becquemin JP et al. Surgical transluminal angioplasty with selective stenting: long-term results assessed by means of duplex scanning. *J Vasc Surg* 1999;29:422-429.
101. Back R et al. Utility of duplex surveillance following iliac artery angioplasty and stenting. *J Endovasc Ther* 2001;8:629-637.
102. Tratamiento endovascular de la patología arterial en los MMII. Documentos de base de terapéutica endovascular (preliminar). LII Congreso de la SEACV. Madrid, Junio 2006.
103. Gerhard-Herman M et al. Guidelines for noninvasive vascular laboratory testing: a report from the American Society of Echocardiography and the Society for Vascular Medicine and Biology. *Vascular Medicine* 2006;11:183-200.
104. Aracil A et al. Guía Básica del seguimiento no invasivo de la cirugía arterial. Guías prácticas de exploración del CDVNI de la SEACV.
105. Martí X. Papel de la cartografía con ecodoppler en la toma de decisiones terapéuticas en la isquemia crítica de los miembros inferiores. *Angiología* 2004;56(5):433-443.
106. Myers K, Clough A. Making sense of vascular ultrasound: a hands-on guide. Arnold Publishers 2004.
107. Krebs C et al. Doppler color. Marban libros 2004.
108. Funovics MA et al. Predictors of long-term results after treatment of iliac artery obliteration by PTA and stent deployment. *Cardiovasc Intervent Radiol* 2002;25:397-402.
109. Timaran C et al. Iliac artery stenting versus surgical reconstruction for TASC type B and C iliac lesions. *J Vasc Surg* 2003;38:272-8.
110. Kudo T et al. The influence of the ipsilateral SFA on iliac angioplasty. *Ann Vasc Surg* 2006;20:502-511.

111. ACC/AHA 2005 practice Guidelines for the Management of Patients With Peripheral Arterial Disease. *Circulation* 2006;113:1474-1547
112. Schunemann HJ et al. Antithrombotic and thrombolytic therapy: from evidence to application: the Seventh ACCP Conference on Antithrombotic and Thrombolytic Therapy. *Chest*. 2004 Sep;126(3 Suppl):688S-696S.
113. Tratamiento endovascular de la patología arterial en los MMII. Documentos de base de terapéutica endovascular (preliminar). LII Congreso de la SEACV. Madrid, Junio 2006
114. Heart Protection Study Collaborative Group. MCR/BHF Heart Protection Study of cholesterol lowering with simvastatine in 20,536 high risk individuals: a randomised placebo-controlled trial. *Lancet* 2002;360:7-22.
115. Yusuf S et al. Effects of an angiotensin-converting-enzyme inhibitor, ramipril, on cardiovascular events in high risk patients. The Heart Outcomes Prevention Evaluation Study Investigators. *N Engl J Med* 2000;342:145-53
116. Hirsch AT, Haskal ZJ, Hertzner NR, Bakal CW, Creager MA, Halperin JL, et al. ACC/AHA Guidelines for the Management of Patients with Peripheral Arterial Disease (lower extremity, renal, mesenteric, and abdominal aortic): a collaborative report from the American Associations for Vascular Surgery/Society for Vascular Surgery, Society for Cardiovascular Angiography and Interventions, Society for Vascular Medicine and Biology, Society of Interventional Radiology, and the ACC/AHA Task Force on Practice Guidelines (writing committee to develop guidelines for the management of patients with peripheral arterial disease)--summary of recommendations. *J Vasc Interv Radiol*. 2006;17:1383-97
117. Norgren L, Hiatt WR, Dormandy JA, Nehler MR, Harris KA, Fowkes FG; on behalf of the TASC II Working Group. Inter-Society Consensus for the Management of Peripheral Arterial Disease (TASC II). *J Vasc Surg*. 2007;45:S5-S67.
118. Whatling PJ, Gibson M, Torrie EP, Magee TR, Galland RB. Iliac occlusions: stenting or crossover grafting? An examination of patency and cost. *Eur J Vasc Endovasc Surg*. 2000;20:36-40.
119. de Vries SO, Visser K, de Vries JA, Wong JB, Donaldson MC, Hunink MG. Intermittent claudication: cost-effectiveness of revascularization versus

exercise

therapy.

Radiology. 2002;222:25-36.

120. Bosch JL, Haaring C, Meyerovitz MF, Cullen KA, Hunink MG. Cost-effectiveness of percutaneous treatment of iliac artery occlusive disease in the United States. *AJR Am J Roentgenol.* 2000;175:517-21.