

Documento de base para el tratamiento endovascular de la estenosis carotídea. Capítulo de Cirugía Endovascular de la SEACV

DOCUMENTO DE BASE: TRATAMIENTO DE LA ESTENOSIS CAROTÍDEA CON STENT

Coordinador

RJ Segura Iglesias.

Servicio de Angiología y Cirugía Vascular. Complejo Hospitalario Universitario Juan Canalejo. A Coruña

Colaboradores

Manuel Alonso Pérez

Servicio de Angiología y Cirugía Vascular. Hospital Central de Asturias

Beatriz Alvarez

Servicio de Angiología y Cirugía Vascular Hospital Universitario Valle de Hebron

Luis Estallo Laliena

Servicio de Angiología y Cirugía Vascular. Hospital de Galdakao

Elena Iborra

Servicio de Angiología y Cirugía Vascular. Hospital Universitario de Bellvitge.

Salvador Martínez

Servicio de Angiología y Cirugía Vascular . Hospital La Fé de Valencia.

Antonio Orgaz Pérez-Grueso

Servicio de Angiología, Cirugía Vascular. Hospital Virgen de la Salud.Complejo Hospitalario de Toledo

Andrés Manuel Zorita Calvo

Servicio de Angiología y Cirugía Vascular. Hospital de León

Manuel Miralles

Servicio de Angiología y Cirugía Vascular Hospital la Fé de Valencia

DOCUMENTO BASE DEL TRATAMIENTO DE LA ESTENOSIS CAROTÍDEA CON STENT

INTRODUCCIÓN Y ESTADO ACTUAL DEL PROBLEMA

La historia del tratamiento de la estenosis carotídea se inicia con el trabajo de Eascott publicado en 1954 en la revista The Lancet [1] donde nos comunicaba el tratamiento mediante la endarterectomía de la bifurcación carotídea en un paciente con ataques isquémicos transitorios y hemiplejía.

Durante los años siguientes fueron mejorando los criterios en la selección de los pacientes, los métodos de diagnóstico y también se hace hincapié en la necesaria meticulosidad técnica a la hora de realizar la endarterectomía carotídea así como instaurar al finalizar el procedimiento y en el mismo acto quirúrgico controles de imagen imprescindibles para garantizar la calidad de la reconstrucción de la bifurcación carotídea.

Durante la década de los 90 del pasado siglo y principios del siglo XXI se finalizan importantes estudios prospectivos y randomizados (algunos de ellos controlados por neurólogos, entre otros especialistas), poniéndose de manifiesto que el tratamiento de los pacientes sintomáticos con estenosis carotídeas mayores del 60% en centros con baja morbi-mortalidad mediante endarterectomía carotídea era el método más eficaz para prevenir nuevos ataques isquémicos cerebrales [2, 3]. También se finaliza y publica el estudio sobre estenosis asintomáticas [4].

Entramos en estos últimos años en una nueva era en la cual el tratamiento de la estenosis carotídea con stenting se ha planteado como alternativa a la endarterectomía [5].

Estudios randomizados se han esgrimido como razones para su uso, aunque su análisis suscita críticas por defectos metodológicos importantes.

El objetivo de este documento es presentar el estado actual del conocimiento en el momento actual para que sirva de partida a futuras guías en el diagnóstico y tratamiento de esta patología lesional.

EXPLORACIONES DIAGNÓSTICAS

El estudio preoperatorio de un procedimiento endovascular a nivel de los troncos supraórticos (TSA) debe incluir imágenes del arco aórtico, de la lesión, de la circulación intracerebral, observando el polígono de Willis y del parénquima cerebral.

Las tres modalidades de diagnóstico no invasivo serían la ecografía doppler, la resonancia magnética (RM) junto a la angi resonancia magnética (ARM) y el estudio mediante tomografía axial computerizada (TAC) y angio TAC. Una ventaja de estas tres modalidades no invasivas radica en la posibilidad de estudiar no solo el lumen arterial sino también las características de la pared pudiendo indicar la "vulnerabilidad" de la placa de ateroma. En un futuro el manejo del paciente con enfermedad carotídea vendrá determinado no sólo por el grado de estenosis sino también por la "vulnerabilidad" de la placa. [6].

Las imágenes que observamos obtenidas mediante ARM y angioTAC han sido sometidas a reconstrucciones y a formateos por parte del clínico gracias al software de los equipamientos. Por esta razón es importante tener en cuenta que factores técnicos como el tamaño del píxel y determinadas técnicas de reformateo pueden llevarnos a una sobredimensión de la estenosis estudiada.

La valoración mediante arteriografía se mantiene como el "patrón oro" para la determinación del porcentaje de estenosis y de la circulación intracraneal, pero el tiempo necesario para realizarla, el gasto que representa y su morbilidad hacen que la utilicemos siempre que sea posible sólo en el momento del procedimiento y no como valoración para determinar el tratamiento a realizar. [6].

Ecografía doppler: La metodología recomendada en esta exploración es la que ya se indicaba en la Guía Básica para el estudio no invasivo de los troncos supraórticos. [7]. Es importante remarcar el valor que tiene en determinar la morfología de la placa carotídea ya que la ecogenicidad de la misma ha demostrado tener relación con el riesgo de embolización cerebral[8]. La clasificación del tipo de placa es una valoración subjetiva por lo cual se ha introducido una valoración objetiva de la misma cuantificando la media de la frecuencia de distribución de los valores de gris de los píxeles de la placa (GSM (gray-scale median) con escala entre negro=0 y blanco=255).[9] De

Documento de base para el tratamiento endovascular de la estenosis carotídea. Capítulo de Cirugía Endovascular de la SEACV

esta manera las imágenes capturadas durante la exploración se someten a un procesamiento mediante ordenador que permitiría una correlación entre las características de la placa y la clínica del paciente. La ecolucencia de la placa en forma de GSM =25, incrementaría el riesgo de ictus de forma global y sobretodo en casos de stenting carotídeo. La inclusión de la valoración de la ecolucencia de la placa medida por GSM permitiría una estratificación de los pacientes en cuanto al riesgo de plantear un tratamiento u otro.[9-11] El dúplex también nos permitirá conocer la existencia o no de calcificación y de tortuosidad a nivel de carótida primitiva e interna.

Tomografía axial computerizada (TAC) y angioTAC: La TAC se considera la técnica más accesible en la valoración inicial, el seguimiento y el control de las complicaciones de la fase aguda del ictus. Permite diferenciar un ictus hemorrágico de uno isquémico con gran fiabilidad, descarta la presencia de lesiones intracraneales capaces de simular un ictus (tumores o hematomas subdurales), determina la existencia de lesiones isquémicas antiguas y permite valorar la presencia y extensión de leucoaraiosis. La limitación más importante es la baja sensibilidad para el diagnóstico precoz del infarto cerebral (6-10 horas) y para la detección de infartos vertebrobasilares, y la variabilidad en la interpretación de sus hallazgos. [12] La angioTAC, renovada con la introducción de scanners de múltiples coronas y mejoras en el software para reconstrucciones bi y tridimensionales, es un arma diagnóstica muy atractiva ya que puede permitir el análisis de la estenosis y la visualización del lumen arterial. A su favor cuentan una buena resolución espacial, contraste y velocidad. [6]. Actualmente no hay datos disponibles sobre decisiones clínicas o resultados de trials comparando los resultados y los costes de la patología carotídea sintomática basada en estudios no invasivos con duplex, ARM, angioTAC o angiografía. [13]

Resonancia Magnética (RM) y Angiorresonancia (ARM): La RM está especialmente indicada ante la sospecha de infartos lacunares, vertebro-basilares, sospecha de trombosis venosa o de disección arterial. La utilización de nuevas secuencias de RM como la RM de perfusión, la RM de difusión o la AngioRM (con la utilización de secuencia en formato TOF y con contraste (CEMRA)) permite incrementar la sensibilidad de esta técnica en la detección de lesiones isquémicas en fase hiperaguda y la presencia y determinación del grado de estenosis arterial.[12] Además nos permitirá conocer la anatomía del arco aórtico y el origen de los diferentes TSA para planificar la estrategia de

Documento de base para el tratamiento endovascular de la estenosis carotídea. Capítulo de Cirugía Endovascular de la SEACV

tratamiento.[14] El estudio de la circulación cerebral incluyendo el Polígono de Willis nos permitirá conocer el estado y, en muchos casos, la dirección de flujo de las arterias cerebrales sirviendo como estudio preoperatorio.

Arteriografía de troncos supraórticos: Se considera la prueba diagnóstica de referencia y la utilización de cualquier otra requiere su validación ante la misma. La arteriografía de los TSA con técnicas de sustracción digital aporta imágenes precisas y extensas de la morfología de los vasos tanto intra como extracraneales. Permite la realización de múltiples proyecciones y la cateterización selectiva de los diferentes TSA permite definir y localizar las lesiones. Los inconvenientes vienen derivados de la agresividad de la técnica: punción arterial, utilización de contraste y manipulación arterial cerebral. En caso de que practiquemos esta exploración como estudio en los pacientes con patología carotídea nos interesará tener imágenes del arco aórtico, ambas carótidas y vertebrales a nivel cervical e intracraneal en al menos dos planos. Esta información nos permitirá conocer el estado de todos los troncos, tanto el patológico como el contralateral, previo al procedimiento que queramos realizar.

INDICACIONES DEL STENTING CAROTÍDEO.

Para establecer prácticas basadas en evidencias sobre las indicaciones actuales del stenting carotídeo (SC) las principales investigaciones se han focalizado en pacientes de alto riesgo y con pobres resultados para tromboendarterectomía (TEA), la literatura médica ha identificado las características de este grupo de pacientes [15,16] que incluyen variables clínicas, anatómicas y técnicas (Tabla 1). Los enfermos que cumplen los criterios previos fueron sistemáticamente excluidos de los amplios estudios aleatorizados sobre TEA y por tanto no se puede extrapolar el beneficio real de la cirugía convencional en los mismos. El SC por ser un tratamiento menos invasivo ofrece muchas ventajas y es una alternativa segura en este grupo de pacientes [17-19] se realiza con el paciente consciente con lo que disminuye considerablemente el riesgo anestésico, no requiere grandes incisiones quirúrgicas, no existe riesgo de lesión neurológica periférica y disminuye el riesgo de hematomas cervicales, podríamos afirmar que muchos de los pacientes de alto riesgo quirúrgico son de bajo riesgo para SC y por lo tanto representan las indicaciones ideales para este tratamiento.

Los grupos de alto riesgo quirúrgico pueden ser clasificados en 3 categorías: factores anatómicos, comorbilidades médicas y lesiones técnicamente difíciles para la realización de la TEA

1. Grupo de alto riesgo anatómico para endarterectomía carotídea.

Quedarían incluidos en este grupo los pacientes con estenosis ostiales o proximales de carótida común, lesiones en carótida interna distal, lesiones que afectan a bifurcaciones carotídeas altas (C2 o superior), cuellos inmóviles (imposibilidad de extensión del cuello debido a artritis cervical u otras enfermedades a este nivel) y el cuello corto de los obesos. Los pacientes con bifurcaciones carotídeas altas o estenosis distales requieren una extensa disección quirúrgica lo que puede aumentar el daño en algunos pares craneales por un lado, y por otro, dificulta la exposición de la carótida interna distal sana y la colocación de un shunt en caso de que fuese necesario.[19] Del mismo modo, las lesiones de carótida común, sobre todo, las ostiales o proximales requieren para su resolución mediante cirugía convencional intervenciones complejas. Otro grupo de riesgo anatómico lo constituyen aquellos pacientes con oclusión carotídea contralateral (La TEA se ha asociado

Documento de base para el tratamiento endovascular de la estenosis carotídea. Capítulo de Cirugía Endovascular de la SEACV

en este grupo de pacientes con un elevado riesgo de ictus y muerte peroperatorio (14 % en NASCET).

2. Grupo de alto riesgo médico para endarterectomía carotídea.

El riesgo de complicaciones médicas más importantes durante la TEA es la presencia de enfermedad coronaria severa lo que frecuentemente coexiste como parte del proceso aterosclerótico sistémico [20,21]. Las lesiones, en ambos sistemas aumenta sustancialmente el riesgo de complicaciones en un territorio durante la revascularización del otro.[22, 23] y si bien la cirugía combinada de ambos territorios se realiza, es a expensas de un aumento significativo de la morbimortalidad. En los pacientes sometidos a TEA con enfermedad coronaria grave se ha observado una tasa de eventos mayores de hasta el 10 % (ictus, infarto de miocardio o muerte) y en el mismo sentido pacientes en los que se practica cirugía de revascularización coronaria en presencia de estenosis carotídeas presentan un riesgo de ictus peroperatorio que puede llegar al 20 %. El SC debe ser considerado como el tratamiento menos agresivo de la estenosis carotídea en este grupo de pacientes, bien antes de la revascularización coronaria o en combinación con el tratamiento percutáneo de las lesiones coronarias. La disminución de los eventos coronarios con la angioplastia carotídea frente a la TEA queda documentada a raíz de los resultados de SAPPHIRE [24] : la tasa de infarto agudo de miocardio en el brazo de tratamiento endovascular fue del 4.8 % frente a la del grupo aleatorizado a tratamiento quirúrgico que fue del 9.8 %. Además de la enfermedad coronaria severa, otro grupo de alto riesgo médico lo constituyen aquellos pacientes con trastornos pulmonares severos dado el elevado riesgo anestésico de los mismos [16].

3. Grupo de alto riesgo técnico para endarterectomía carotídea.

Se puede considerar que existen tres grupos de pacientes que presentan dificultades técnicas durante la endarterectomía: aquellos con estenosis recurrente tras TEA, los casos de estenosis inducida por la radioterapia asociándose o no a cirugía radical de cuello- el denominado cuello hostil- y aquellos con displasia fibromuscular de la arteria carótida interna. En el caso de las estenosis recurrentes, una de las series más amplias publicada es la de New et al [25]. que recogen los resultados de un registro multicéntrico en 14

Documento de base para el tratamiento endovascular de la estenosis carotídea. Capítulo de Cirugía Endovascular de la SEACV

centros de USA, se incluyen 358 casos de SC por estenosis recurrente y la tasa combinada de ictus y muerte fue del 3.7 % a los 30 días, aunque este estudio está limitado por su diseño retrospectivo aporta evidencia a favor de resultados libres de ictus en los 3 años postprocedimiento y sugiere que el SC es una técnica segura en este tipo de estenosis. En el caso de la estenosis por radiación la seguridad del tratamiento endovascular ha sido probado en diferentes series [18,26], y en cuanto a la displasia fibromuscular tanto la localización de las lesiones que suele afectar a segmentos de carótida interna distal, como la extensión de las mismas hacen de esta entidad una patología difícilmente tratable con cirugía convencional y por tanto, el SC se convierte claramente en la mejor opción terapéutica [15].

CONTRAINDICACIONES PARA STENTING CAROTÍDEO

En principio se ha de tener en cuenta que existen factores que aumentan el riesgo de TEA y también el riesgo de complicaciones del tratamiento endovascular, estos factores incluyen la edad avanzada, eventos neurológicos recientes(particularmente cuando hay déficit neurológico focal) o síntomas neurológicos inestables. Desde el punto de vista médico la coexistencia de un fallo renal severo y la presencia de contraindicaciones para el uso de antiagregantes contraindican los procedimientos endovasculares y desde el punto de vista anatómico la presencia de placas muy calcificadas, de arcos aórticos muy ateromatosos, así como la presencia de bucles o elongaciones en la arterias carótidas o el signo de la cuerda presente en las seudooclusiones o la presencia de trombo móvil desaconsejan el procedimiento [15].

Actualmente están en marcha varios estudios multicéntricos en los que no se incluyen sólo pacientes de alto riesgo médico, anatómico o técnico. El Carotid Revascularization Endarterectomy Versus Stenting Trial (CREST), el International Carotid Stenting Study (ICSS o CAVATAS II), el Carotid Revascularization with Endarterectomy or Stenting Systems (CARESS) incluyen pacientes candidatos a revascularización carotídea tanto sintomáticos como asintomáticos y los resultados de los mismos permitirán establecer las recomendaciones más adecuadas para la práctica clínica. En el momento actual, los resultados de series amplias y de algunos estudios multicéntricos ya concluidos, hacen ver que el tratamiento de la estenosis carotídea mediante

Documento de base para el tratamiento endovascular de la estenosis carotídea. Capítulo de Cirugía Endovascular de la SEACV

angioplastia y stent es, en la actualidad, el tratamiento de elección en muchos casos y el más utilizado como técnica de revascularización carotídea en muchos centros.

Técnicas actuales de Angioplastia y "Stenting" Carotídeo

Tras la aparición de los estudios aleatorizados NASCET y ECST, en pacientes sintomáticos[26,27] y ACAS y ACST en asintomáticos[29,30], la endarterectomía carotídea (ECA) es considerada el estándar de tratamiento de la enfermedad aterosclerótica oclusiva severa de la bifurcación carotídea.

Durante la última década, en un esfuerzo por minimizar la agresión, la angioplastia y "stenting" carotídeo (ASC) ha sido recomendada como una alternativa a la ECA en pacientes con enfermedad carotídea extracraneal. En este momento es una indicación clara en pacientes con contraindicación o alto riesgo para la realización de una ECA.

La primera angioplastia con balón de la carótida fue realizada por Klaus Mathias en 1979 con técnicas derivadas de su experiencia con intervenciones periféricas[31].

El creciente aumento en el uso de este procedimiento se debe a los recientes avances y la experiencia ganada sobre todo en intervencionismo percutáneo coronario (ICP). La técnica fue revolucionada por Gary Roubin cuando inició el uso de largos introductores, avanzados hasta la carótida común que permitieron la permanente visualización con contraste de las lesiones y condujeron al uso de guías y balones de bajo perfil provenientes del ICP [32]

La finalidad de ambos procedimientos es la prevención del ictus y su eficacia depende primordialmente de la tasa de complicaciones peroperatorias. Estas están claramente definidas para la ECA en las guías de la American Heart Association: <6% en pacientes sintomáticos, <3% en asintomáticos [33,34].

Seguidamente describiremos los diferentes aspectos técnicos y sus posibles variaciones para hacer de la ASC un procedimiento seguro.

Técnica de la ASC

1: Acceso vascular

El acceso vascular estándar se realiza por punción de la Arteria Femoral Común (AFC). La cateterización de la arteria femoral es una técnica Seldinger estándar para la que se utiliza: aguja 18G, guía hidrofílica 0.035 e introductor de 11cm. Dependiendo de la técnica a seguir y el material utilizado el calibre del introductor varía de 5 a 10F pudiendo cambiar a lo largo del procedimiento. La guía se progresa hasta la raíz aórtica.

Sólo en caso de patología aortoiliaca o por imposibilidad de realizar la técnica debido a alteraciones anatómicas del arco aórtico y sus ramas, se utilizará un acceso transradial o transbraquial[35,36]. La punción directa de la carótida común (CC) prácticamente está descartada dada el alto riesgo de complicaciones que conlleva.

La ASC realizada por disección de la CC a través de una miniincisión en la base del cuello ofrece numerosas ventajas en cuanto a sencillez y protección cerebral [37-39]. El hecho de que requiera una pequeña intervención quirúrgica la hace rechazable por la mayor parte de los intervencionistas no cirujanos [40]. Más adelante se describe la técnica con detalle.

2: Anticoagulación

Durante la intervención los pacientes son anticoagulados con Heparina sódica no fraccionada a dosis adecuada para mantener el ACT entre 200-250seg. La utilización de heparina de bajo peso molecular puede ser una alternativa, presentado posibles ventajas e inconvenientes no definidos en el momento actual.

Los inhibidores de los receptores glicoproteínicos IIb/IIIa han supuesto el avance farmacológico más importante en la prevención de fenómenos trombóticos durante el ICP[41,42]. No han demostrado un favorable beneficio/riesgo en la ASC [43,44]. Otros fármacos interesantes como la Bivalirudina, una antitrombina, pueden llegar a ser una alternativa a la heparina y los inhibidores IIb/IIIa [45].

La medicación preoperatoria utilizada durante la ASC se deriva de la abundante evidencia acumulada alrededor del ICP [46]. Para reducir el riesgo de complicaciones tromboembólicas, los pacientes deberán seguir tratamiento

Documento de base para el tratamiento endovascular de la estenosis carotídea. Capítulo de Cirugía Endovascular de la SEACV

antiagregante plaquetario con Ácido acetil-salicílico (AAS) 100-300mg/día y Clopidogrel 75 mgr/día, al menos desde 4-5 días antes de la intervención o recibir una sobrecarga de 300 mgr de clopidogrel seis horas antes del procedimiento.

3: Angiografía diagnóstica inicial

El arco radiológico se coloca en posición oblicua lateral izquierda para desplegar el arco aórtico y sus ramas.

Sobre la guía hidrofílica y dependiendo del tipo de angiografía que vamos a realizar, general o selectiva, se progresa un catéter diagnóstico (pigtail, vertebral etc.) o un catéter guía

Si se realiza una arteriografía general del arco aórtico se necesita una in dosis de 20-30 cc de contraste y el uso de un inyector de alta presión. Si se realizan arteriografías selectivas se pueden hacer inyecciones manuales o mecánicas de 5-10 cc.

4: Cateterización selectiva de la Carótida Común

El factor técnico esencial en el éxito de la ASC es conseguir acceso a la CC con un introductor largo o un catéter guía. La principal causa de fallo viene de la imposibilidad de avanzar uno de ellos debido a alteraciones morfológicas del arco aórtico y sus ramas o de la propia CC

Existen dos técnicas reconocidas en la realización de esta parte de la ASC:

§ Coaxial o telescópica con colocación de un introductor largo

§ Catéter guía directo

-Pasos de la técnica coaxial

1.-Canalización profunda de la CC con un catéter diagnóstico 5F y 100cm avanzado sobre una guía hidrofílica de 0.035". El tipo de catéter depende de preferencias personales siendo comunes los tipos Berenstein, JB, Judkins derecho, Headhunter etc. Algunos tipos especiales como los Vitek, Mani y Simpson son útiles en las anatomías complejas. La guía hidrofílica puede ser estándar o de alto soporte

2.-Retirada de la guía y realización de una arteriografía diagnóstica y de mapeo. Se localiza la Carótida Externa (CE).

Documento de base para el tratamiento endovascular de la estenosis carotídea. Capítulo de Cirugía Endovascular de la SEACV

3.-Recolocación de la guía y canalización profunda de las ramas de la CE avanzando guía y catéter.

4.-Intercambio de la guía hidrofílica por otra guía de alto soporte si es estándar.

5.-Se retira el catéter diagnóstico y el introductor corto y se avanza un introductor 6-7F de 90 cm. y alta flexibilidad tipo Destination® (Terumo), Shuttle® (Cook) o Arrowflex® (Arrow), hasta situarse a unos 5-10 cm de la bifurcación carotídea.

6.- Se retira el dilatador del introductor estando en disposición de continuar el procedimiento.

Algunos intervencionistas prefieren realizar una técnica coaxial pura avanzando el introductor, sin su dilatador, sobre el catéter diagnóstico. Esta técnica exige que el catéter diagnóstico sea de mayor longitud (>120cm). Además permite en casos de alta dificultad introducir otra guía adicional que facilita situar el introductor en la CC.

La técnica coaxial comparada con el catéter guía es más compleja ya que exige siempre cateterizar la CE y realizar un intercambio de guías. Es segura y realizable si la CE no está lesionada.

Si la CC está elongada la colocación del introductor puede desplazar toda la bifurcación carotídea en sentido cefálico y crear angulaciones que dificulten los pasos posteriores.

-Pasos de la técnica del catéter guía

1.- La arteria femoral se cateteriza de entrada con un introductor 8F. Se progresa una guía hidrofílica 0.035 (estándar o de alto soporte) y sobre ella se avanza un catéter guía 8F. Los cateares guía más apropiados, son los de diseño específico para neurointervencionismo dado que son muy atraumáticos y de fácil "navegabilidad". Su calibre permite realizar una angiografía general del arco.

2.- Con el catéter guía canulamos de forma selectiva el origen de la arteria a tratar a nivel del arco aórtico. Sin necesidad de retirar la guía comprobamos con pequeñas inyecciones manuales de contraste (<6cc.) que estamos en la arteria adecuada.

Documento de base para el tratamiento endovascular de la estenosis carotídea. Capítulo de Cirugía Endovascular de la SEACV

3.- Con la ayuda de la guía y pequeños movimientos de rotación progresamos con cuidado el catéter en la CC. Su posición se puede controlar repetidamente de la forma descrita.

4.- En casos de dificultad técnica se puede pasar la guía a la CE para ofrecer más soporte a la progresión del catéter. También permite si fuera necesario soportar el catéter con 2 o 3 guías.

Las principales desventajas de esta técnica son el teórico riesgo de embolización por arrastre de placa y la necesidad de un introductor femoral de mayor calibre.

-Otras técnicas de canulación de la CC

En casos de arcos aórticos difíciles (tipo II y III o arco bovino), la colocación en los primeros centímetros de un catéter guía tipo "hockey stick" introducido por la arteria femoral o braquial puede ser suficiente para realizar el procedimiento a distancia y con seguridad.

Es tremendamente importante tener en cuenta que, en los casos complejos, los intentos repetidos de cateterización de la CC no deben sobrepasar los treinta minutos dada la frecuente aparición de complicaciones tras maniobras prolongadas en el arco aórtico. Siempre es preferible realizar una técnica transcervical para ASC o una ECA.

5: Angiografía selectiva

Tras la colocación del introductor o catéter guía en la CC se realiza una arteriografía de la bifurcación carotídea en las proyecciones necesarias que demuestren el grado máximo de estenosis y un desdoblamiento adecuado de la horquilla carotídea.

La arteriografía intracraneal en doble proyección, A-P y L, es aconsejable tanto desde el punto de vista de evaluación general como de referencia ante posibles complicaciones tromboembólicas. Más aún si fueran necesarias y posibles técnicas de rescate.

6: Paso de la lesión

Se realiza con una guía 0,014 o con el sistema de protección dependiendo de cual del modelo comercial que utilicemos. La utilización de máscara de mapeo depende de las preferencias del intervencionista.

Documento de base para el tratamiento endovascular de la estenosis carotídea. Capítulo de Cirugía Endovascular de la SEACV

Con los sistemas de protección distal (filtro o balón) este paso se realiza sin protección y conlleva riesgo embólico. Se colocan si es posible en una zona recta al menos 2 cm por encima de la lesión y por debajo de la porción petrosa horizontal de la CI.

Cuando se utiliza un sistema de protección proximal (catéter MOMA® o sistema PAES®), el cruce de la lesión con la guía se realiza con protección cerebral tras la oclusión de la CC y CE. En casos de intolerancia a la oclusión y contraindicación o imposibilidad de uso de sistemas distales, el paso de la guía se puede realizar sin protección.

7: Comprobación del sistema de protección

Mediante inyecciones de contraste comprobamos su adecuado funcionamiento: oclusión arterial (balones) o adecuada apertura, aposición a la pared arterial y permeabilidad (filtros).

8: Predilatación

En la mayoría de las ocasiones el paso y liberación del stent se lleva a cabo sin predilatación. Esta sólo será necesaria en casos de estenosis muy severas y/o calcificadas. Se utilizan balones coronarios de 3-4 mm de diámetro. Su finalidad es asegurar una apertura mínima que permita el paso de stent y la retirada sin problemas del sistema de transporte una vez implantado.

9: Colocación del stent

Con la excepción de las estenosis "intrastent" prácticamente cada angioplastia carotídea conlleva la implantación de un stent.

Hoy día prácticamente sólo se implantan stents autoexpandibles montados sobre sistemas de intercambio rápido (monorraíl).

Existen tres tipos de stent carotídeos: de malla de acero de celda cerrada, de nitinol de celda cerrada y de nitinol de celda abierta. Cada uno de ellos tiene diferentes características de flexibilidad, adaptabilidad a la anatomía, soporte de la pared arterial, resistencia al prolapso de placa etc [47].

No existe el stent universal. La elección en cada caso se basará en el conocimiento de los diferentes stent disponibles y del tipo de anatomía y lesión a tratar [48], pero el criterio de seguridad (menor riesgo de complicaciones) debe ser el prioritario.

Documento de base para el tratamiento endovascular de la estenosis carotídea. Capítulo de Cirugía Endovascular de la SEACV

El diámetro se suele elegir en base al diámetro de la CC distal, típicamente entre 6 y 9 mm. En general debe ser 1-2 mm mayor que la zona más ancha a cubrir. Sólo en casos de angioplastia aislada de la CI la referencia será la zona sana distal.

El hecho frecuente de que la lesión afecte el ostium de la CI hace que el origen de la CE deba ser cubierto. Por este motivo se han desarrollado stent cónicos que se adaptan mejor a las diferencias de calibre. No obstante el sobredimensionado a nivel de la CI en caso de stent cilíndrico no ha presentado ningún tipo de problema inmediato o tardío, siendo también rara la oclusión de la CE.

El stent debe cubrir la totalidad de la lesión. Generalmente con 2-3 cm. es suficiente pero se puede llegar a utilizar 4 cm. si se requiere. A diferencia del ICP no se ha demostrado un aumento de la incidencia de reestenosis al aumentar la longitud del stent.

10: Dilatación post

Es necesaria casi en el 100% de los casos. Es una fase de alto riesgo embólico y alteraciones hemodinámicas y el uso de atropina debe ser rutinario.

El diámetro del balón debe ser igual al de la CI distal al stent, evitando el sobredimensionar. El uso de balones de diámetro moderado (5 mm) y la infusión rutinaria de atropina previene la aparición de hipotensión post ASC [49,50]. La dilatación se realizará a presión nominal, generalmente 8mm Hg para evitar disecciones posteriores. No es necesario y no se recomienda dilatar ni la CC ni estenosis residuales de la CE

11: Angiografía de control

Antes de retirar la guía o el filtro se realiza una arteriografía de control carotídea, para comprobar el resultado de la ASC y detectar la presencia de complicaciones.

A diferencia de la angioplastia coronaria se aceptan estenosis residuales de un 20% e incluso hasta un 50% en caso de calcificación severa. La existencia de ulceraciones residuales fuera del stent, no exigen su oclusión.

12: Retirada del sistema de protección

Es un paso importante dada la tendencia a aparición de complicaciones, algunas poco esperadas: espasmo y/o disección arterial, atasco del filtro en el stent, imposibilidad de progresión del sistema de resuperación a través del

Documento de base para el tratamiento endovascular de la estenosis carotídea. Capítulo de Cirugía Endovascular de la SEACV

stent etc. alguna de estas complicaciones puede llegar a necesitar procedimientos intervencionistas complejos y a veces conversión quirúrgica.

13: Arteriografía de comprobación final

14: Retirada del introductor y control de la zona de abordaje femoral

Si la hemostasia de la zona de punción se realiza mediante compresión manual el introductor se retira cuando el ACT está por debajo de 150.

Si utilizan sistemas de cierre percutáneo (AngioSeal®, StarClose® etc.), puede retirarse de forma inmediata sin necesidad de revertir la anticoagulación. Estos sistemas permiten una deambulación precoz de los pacientes [50].

Si aparece hipotensión postoperatoria siempre se debe descartar un hematoma retroperitoneal.

Técnica de la ASC por miniabordaje cervical y flujo invertido

Esta técnica fue descrita por E. Criado y cols [37,51].

Tiene dos ventajas fundamentales: la primera es que permite soslayar algunas de las contraindicaciones de la técnica transfemoral (patología aortoiliaca, arco aórtico complejo, carótida común elongada) y segunda que ofrece un sistema de protección cerebral mediante inversión de flujo en la CI que, con otros procedimientos de abordaje femoral (catéter MOMA y sistema PAES), ha demostrado tener menor incidencia de microembolismo que los filtros y balones distales[52].

Por el lado negativo diremos que requiere una pequeña intervención quirúrgica con anestesia local en la base del cuello, la posible intolerancia a la oclusión de la CC y las complicaciones asociadas a su cateterización.

Pasos de la técnica transcervical

1: Colocación del paciente

La posición del paciente es la misma de la endarterectomía carotídea

2: Anestesia local de la zona de incisión y de introductores

Con mepivacina al 1%-2% se infiltra el triángulo formado por la clavícula y las dos ramas del músculo Esternocleidomastoideo (ECM) así como la región lateral y superior del mismo desde donde se canulará la Vena Yugular Interna (VYI).

Documento de base para el tratamiento endovascular de la estenosis carotídea. Capítulo de Cirugía Endovascular de la SEACV

3: Disección de la CC

Se realiza una incisión de 3-4cm en la región supraclavicular entre los vientres esternal y clavicular del ECM. Entre ellos y tras seccionar el platisma coli, se identifican la vena yugular interna (VYI), en posición latero-externa y la arteria carótida CC.

4: Encintado de la CC

La CC es palpada y disecada unos dos cm. en dirección cefálica, siendo encirculada mediante con cinta y tubo realizando un torniquete para su posterior clampage (Fig. 4 A).

5: Canulación de la Vena Yugular Interna (VYI)

La VYI se punciona de forma percutánea por detrás del ECM. Se realiza con material estándar de punción de vía venosa central: aguja 18 G, guía corta de 0.035 y dilatador. La entrada de la aguja en la VYI se realiza en una zona visible a través de la incisión, ya que nos permitirá su sutura al finalizar el procedimiento. Posteriormente se canula en dirección cardial con un introductor 8F (5-11cm). Seguidamente se comprueba que aspiramos sangre sin dificultad sobre todo en la vena yugular izquierda.

El introductor puede ser fijado a la piel para evitar extracciones inadvertidas.

6: Anticoagulación

El paciente es anticoagulado con heparina no fraccionada a dosis de 100-150 UI por kilo de peso, manteniendo el ACT entre 200 -250.

7: Punción y canulación de CC

La punción de la CC, al igual que la VYI, no se realiza de forma directa a través de la incisión, sino de forma percutánea unos 3 cm. proximal a la incisión, creando un pequeño túnel subcutáneo para facilitar el paso del introductor.

Para realizar la punción se utiliza un sistema de micropunción 4F de Cook, traccionando ligeramente de la cinta. La guía de este sistema de micropunción no debe introducirse más de 3 -4 cm. para no alcanzar la bifurcación carotídea. Se retira la aguja y se coloca el introductor del sistema de micropunción. Una vez retirada la microguía y el dilatador. Comprobamos la existencia de flujo retrógrado pulsátil y si existen dudas sobre su correcta colocación intraluminal, colocamos una alargadera de 10cm con llave de tres pasos y

Documento de base para el tratamiento endovascular de la estenosis carotídea. Capítulo de Cirugía Endovascular de la SEACV

realizamos una arteriografía con una pequeña cantidad de contraste inyectado a mano,

Con las mismas precauciones se pasa una guía corta con punta en jota de 0.035 (vale la de la vía venosa central). Retiramos el introductor del sistema de micropunción y, dependiendo del diámetro de la CC, pasamos sobre esta guía un introductor 7 u 8F. Todas las maniobras se llevan a cabo con delicadeza y haciendo un suave movimiento de rotación para facilitar la canulación. Cuando el introductor ha pasado 1 cm. en la CC su progresión debe ser simultánea a la retirada del dilatador. El introductor debe quedar unos 3cm dentro de la CC aunque en bifurcaciones carotídeas bajas puede ser necesaria una longitud menor para la adecuada apertura del stent. Comprobaremos nuevamente que existe buen flujo retrógrado y lavamos con suero salino heparinizado. Si existen dudas de complicación debemos realizar una arteriografía.

El introductor se fija con un punto o plástico adhesivo.

8: Fístula arterio-venosa

Se establece una conexión arterio-venosa entre los introductores. Para ello se unen con un conector macho-macho las vías laterales de los introductores. Abrimos el cortocircuito a-v creado y comprobamos, inyectando un poquito de suero que funciona. La velocidad de flujo debe ser alta ya que no tenemos cerrada la CC.

9: Arteriografía inicial

Por comodidad y para alejar nuestras manos de la fuente de Rx colocamos una alargadera de 10- 20 cm. en la llave de tres pasos del introductor arterial desde donde se realizarán las arteriografías.

Se coloca la cabeza del paciente en posición neutra (mirando hacia delante) y el arco radiológico con el grado de oblicuidad adecuado para la visualización de la bifurcación carotídea y/o circulación intracraneal.

Las arteriografías se realizan con inyecciones manuales de 5- 10cc de contraste (se puede diluir un poco si el paciente siente mucho calor facial)

Realizaremos una arteriografía carotídea (comprobando la estenosis y su grado) y una arteriografía intracraneal a-p y lateral

10: Oclusión de la CC: Con la Fístula a-v abierta, la CC es ocluida con el torniquete. Esto hace que el flujo se invierta en la CI y CE. Al mismo tiempo se comprueba la tolerancia del paciente a la detención del flujo cerebral

11: Comprobación arteriográfica de la inversión de flujo

Con sustracción digital se obtiene una angiografía con apertura inmediata de la fístula a-v. La secuencia angiográfica se mantiene hasta comprobar la inversión del flujo con lavado del contraste en la VVI. Debido al alto flujo y bajo nivel de resistencia de la fístula a-v no existe necesidad de ocluir la CE para obtener la inversión de flujo, tanto en ella como en la CI.

Si se intolerancia la oclusión se reabre la CC y el procedimiento se sigue mediante clampajes intermitentes cortos o se pasa un filtro y se realiza un procedimiento sin inversión de flujo o mixto.

12 Paso de la lesión, colocación del stent, dilatación post y arteriografías de control

Estos pasos no difieren en técnica y criterios a los descritos para la técnica realizada por vía femoral.

13: Apertura del flujo en la CC

Se realiza con el balón suavemente inflado (< 2 atmósferas) en el origen de la CI, derivando el flujo inicial a la CE. El balón se retira de forma definitiva, la fístula se cierra y si es necesario se realiza una nueva angiografía.

14: Retirada de los introductores

Se retira la guía y se desconecta el cortocircuito a-v

El introductor de la VVI se retira, suturando el punto de entrada con polipropileno 5-0. Tras controlar la CC, proximal y distal al introductor, se procede de igual forma.

Si se desea se revierte la Heparina

Se completa la hemostasia y se sutura el platismo con sutura continua reabsorbible y la piel con sutura intradérmica.

15: Monitorización postoperatoria

El paciente permanece monitorizado en la recuperación postanestésica durante 6 horas, siendo trasladado con posterioridad a la unidad de hospitalización. Por norma general, salvo complicaciones, el paciente es dado de alta hospitalaria al día siguiente.

SISTEMAS DE PROTECCIÓN CEREBRAL

El ictus embólico constituye la mayor complicación neurológica durante el stenting carotídeo y en su mayor parte son debidas a embolismos intracerebrales de fragmentos de la placa o microtrombos originados por instrumentación del arco aórtico o de la lesión en los diferentes pasos del procedimiento. No existe evidencia clara de que los sistemas de protección cerebral sean absolutamente eficaces para disminuir las embolizaciones distales. Kastrup et al [53] en una revisión sistemática analiza los resultados publicados en la literatura desde enero de 1990 a Junio de 2002, en este periodo se reportan 2537 angioplastias carotídeas en 2357 pacientes sin protección cerebral y 839 procedimientos en 896 enfermos con protección cerebral. Los autores observan que la tasa de ictus o muerte en pacientes sintomáticos y asintomáticos fue 1.8% con protección cerebral frente al 5.5% sin protección y concluyen que el uso de protección cerebral parece reducir las complicaciones tromboembólicas durante el SC. En sentido opuesto, en el trabajo de Sztrihai et al [54] se recogen resultados del SC sin protección cerebral: en 245 pacientes consecutivos. La tasa de complicaciones neurológicas fue del 5.4 % (14 pacientes) y la tasa de complicaciones mayores (ictus, muerte o IAM) fue del 1.6 % en sintomáticos y del 1.5 % en asintomáticos. Los autores concluyen que el stenting carotideo sin protección cerebral parece seguro dado que muchas complicaciones aparecen postintervención y proponen además que el uso de stents cubiertos podría reducir los embolismos relacionados con el procedimiento. También hay autores que analizan las complicaciones en la utilización de algunos sistemas de protección cerebral como es el caso de Cremonesi et al. [48] quienes además de los resultados del stenting carotídeo en grupo de 442 pacientes consecutivos analizan la tasa de complicaciones relacionadas con el sistema de protección utilizado: para el caso de los filtros distales las complicaciones se dieron en 4 casos (0.9 %) y cuando el sistema utilizado fue la oclusión proximal se observaron complicaciones neurológicas en el 15 % de los casos (6 de 40). Estos autores concluyen que el SC es un método seguro y eficaz, pero no exento de potenciales complicaciones relacionadas con el propio sistema de protección cerebral. Ecker y Zeumer [55] consideran tras analizar algunos de los trabajos citados más arriba que existen múltiples opiniones a cerca de la necesidad del uso de estos sistemas, pero la evidencia

Documento de base para el tratamiento endovascular de la estenosis carotídea. Capítulo de Cirugía Endovascular de la SEACV

de la misma es pobre, no creen que esté justificada una fuerte recomendación en el uso de los sistemas de protección cerebral.

Los sistemas antiembolización pueden ser divididos en 2 categorías: los de protección distal que a su vez incluyen: la oclusión- distal y el uso de filtros distales y los sistemas de oclusión proximal divididos en: oclusión con aspiración (Mo.Ma), oclusión con inversión de flujo via transfemoral (PAES) o via transcervical (sistema de Criado). Tabla 3.

Balón de oclusión distal

Consiste en el inflado de un balón de baja presión al final de una guía una vez atravesada la lesión de tal forma que los posibles detritos procedentes de la instrumentación del arco o de la lesión durante el procedimiento quedan retenidos en la columna de sangre proximal, la cual se aspira al final del procedimiento y antes del desinflado del balón. El estudio llevado a cabo por Henry et al [56] en 268 angioplastias carotídeas realizadas en 242 pacientes y utilizando como sistema de protección un balón de oclusión ofrece buenos resultados: en el 99.2 % de los procedimientos hubo éxito técnico, buena tolerancia a la oclusión en el 95.8 % de los casos y un 2.5 % de eventos neurológicos /muerte en los primeros 30 días. La principal limitación de este sistema es que el balón de oclusión ofrece protección solo después de atravesar la lesión con la guía, esta maniobra así como la colocación del cateter guía en la carótida común es una fuente potencial de embolias durante el procedimiento que se realiza sin protección con este sistema.

Filtros distales

En contraste con los sistemas basados en la oclusión distal los filtros pueden prevenir eventos embólicos sin interrumpir el flujo anterogrado. La principal desventaja de este sistema es que su eficacia depende del tamaño de los poros y en algunos casos partículas muy pequeñas pueden embolizar a ramas distales cerebrales, además de que no siempre el filtro se adapta al tamaño real del vaso.

Se han llevado a cabo distintos estudios clinicos aleatorizados con filtros antiembolización siendo el más citado SAPPHIRE [24], estudio multicéntrico aleatorizado que compara stenting con filtro distal versus TEA : un total de 334 pacientes fueron aleatorizados y 310 tratados (159 mediante SC y 151 mediante TEA) en 29 centros participantes. La tasa de ictus /muerte a los 30

Documento de base para el tratamiento endovascular de la estenosis carotídea. Capítulo de Cirugía Endovascular de la SEACV

días fue del 4.4 % para SC y del 7.3 % para TEA. La tasa de efectos adversos mayores (muerte, ictus o infarto agudo de miocardio) para TEA fue del 12.6 % y para SC del 5.8%. Los autores concluyen que los resultados del stenting carotideo con filtro distal como sistema de protección cerebral en pacientes de alto riesgo no son inferiores a la TEA. Los resultados de CREST [57] aportaran sin dudas más información sobre los filtros como sistema de protección cerebral, en este estudio 2500 pacientes serán aleatorizados a TEA y SC con filtro distal. Los resultados disponibles hasta el momento de este estudio extraídos de 441 pacientes tratados mediante técnica endovascular muestran que la tasa de ictus /muerte a los treinta días fue del 2% en pacientes asintomáticos y del 5 % en sintomáticos.

Oclusión proximal con aspiración (Mo.Ma)

Con este sistema se provoca un bloqueo del flujo anterógrado de la arteria carótida común y del flujo retrógrado de la arteria carótida externa además de una aspiración posterior con jeringa. Para asegurar la aplicabilidad, seguridad y eficacia de este sistema se llevó a cabo un estudio multicéntrico en 14 centros de Italia, Alemania y Polonia [58] el que se incluyeron 157 pacientes y con los siguientes resultados: éxito técnico y posicionamiento correcto del 100 % y tasa de ictus /muerte a los 30 días del 5.7 %. En 12 pacientes (7.6 %) se observó una intolerancia transitoria a la oclusión carotídea. Los autores concluyen que el sistema Mo.Ma es una técnica eficaz como sistema de protección cerebral.

Oclusión proximal con flujo invertido transfemoral (PAES: Parodi Anti-Emboli System)

La creación de un flujo inverso en la arteria carótida interna permite la protección cerebral durante todos los pasos del procedimiento y es la principal ventaja de los sistemas que crean un flujo invertido frente al resto. En comparación con la técnica de stenting carotideo con protección distal las maniobras adicionales son el inflado de un balón de oclusión en arteria carótida externa y la conexión con el shunt arteriovenoso establecido entre arteria carótida común y vena femoral. Parodi et al [58] analizan la seguridad y eficacia de este sistema en 100 pacientes de alto riesgo, en esta serie, el flujo invertido fue iniciado con éxito en todos los pacientes y se observó intolerancia a la inversión del flujo en el 8 % de los casos. La tasa peroperatoria de ictus /muerte fue del 3 % y además 4 pacientes (4 %) presentaron eventos

Documento de base para el tratamiento endovascular de la estenosis carotídea. Capítulo de Cirugía Endovascular de la SEACV

neurológicos transitorios (3 hemodinámicos y 1 embólico). La tasa de éxito técnico fue del 99 %. Los autores concluyen que el sistema PAES es un método seguro y eficaz para la protección cerebral durante el SC.

Oclusión proximal con flujo invertido transcervical (Sistema de Criado)

El principio fisiológico es el mismo que en el sistema anterior: la creación de un flujo invertido en la arteria carótida interna, pero se diferencia básicamente en 2 aspectos: el primero es que la fístula arteriovenosa se establece con la vena yugular interna y en general, no es necesaria la oclusión de la arteria carótida externa. En la serie de Criado et al [51] se tratan 50 pacientes mediante flujo invertido transcervical: el procedimiento fue técnicamente exitoso en el 100 % de los casos sin estenosis residuales, todos los pacientes menos dos toleraron la inversión de flujo (4 %) y hubo un AIT ipsilateral (2 %) intraoperatorio y un paciente con una oclusión contralateral presentó un AIT contralateral. Esta técnica al igual que la de Parodi presenta la ventaja de la protección cerebral durante todos los pasos del procedimiento y además puede realizarse en pacientes con patología oclusiva aortoiliaca o con anatomía desfavorable del arco aórtico. La principal limitación sería la calcificación de la carótida común.

En conclusión, dado que no existe una evidencia firme para recomendar el uso de sistemas de protección cerebral, son necesarios amplios estudios aleatorizados que ayuden a concretar de manera precisa las guías de actuación clínica.

Documento de base para el tratamiento endovascular de la estenosis carotídea. Capítulo de Cirugía Endovascular de la SEACV

Tabla 1. GRUPOS DE ALTO RIESGO QUIRÚRGICO: CANDIDATOS ÓPTIMOS PARA STENTING CAROTÍDEO.

1. Alto riesgo anatómico

Lesiones ostiales o proximales de Carótida Común

Lesiones en Carótida interna distal (> 3cm por encima de la bifurcación)

Bifurcación carotídea alta (C2 o por encima)

Cuello corto del obeso

Pacientes con oclusión carotídea contralateral

2. Alto riesgo médico

Enfermedad coronaria severa

Transtorno pulmonar severo que contraindique la anestesia general

3. Alto riesgo técnico

Antecedente de cirugía radical de cuello o Radioterapia: Cuello hostil

Endarterectomía carotídea previa.

Parálisis nervio laríngeo contralateral

Tabla 2. CONTRAINDICACIONES DEL STENTING CAROTÍDEO

Fallo renal severo

Contraindicación para el uso de antiagregantes

Placas calcificadas

Signo de la cuerda

Ateromatosis severa del arco aórtico

Bucles y elongaciones en arterias carótidas

Tabla 3. SISTEMAS DE PROTECCIÓN CEREBRAL

1. Protección distal:

Balón de oclusión

Filtro distal

2. Oclusión Proximal

Con aspiración (Mo.MA)

Con flujo invertido transfemoral (PAES)

Con flujo invertido transcervical (Criado)

COMPLICACIONES INMEDIATAS DEL STENTING CAROTIDEO

El stenting carotídeo está siendo investigado como alternativa terapéutica a la endarterectomía, postulando publicaciones recientes [24] sus resultados son cuando menos equiparables a los de la endarterectomía, para ello resulta imprescindible en un primer momento minimizar el riesgo de complicaciones, fundamentalmente neurovasculares y cardiológicas.

TROMBOSIS CAROTIDEA

Se desconoce la incidencia real de trombosis carotídea en los procedimientos de stenting aunque se presume rara, considerándose que no debería ocurrir en pacientes que reciben doble antiagregación (AAS y clopidogrel) de forma correcta y que además son heparinizados durante la intervención. El tratamiento previo con aspirina y clopidogrel disminuye el riesgo de complicaciones tromboembólicas en el stenting coronario [59] careciendo de evidencia de nivel I para el territorio carotídeo, y a pesar de que el tratamiento medicamentoso óptimo todavía no ha sido definido, existe consenso en que los pacientes sometidos a stenting carotídeo deben recibir, al menos 2-4 días antes, tratamiento con aspirina y clopidogrel, heparinización (ACT 250-300 segundos) durante el procedimiento, continuar con doble antiagregación durante un mes y

Documento de base para el tratamiento endovascular de la estenosis carotídea. Capítulo de Cirugía Endovascular de la SEACV

posteriormente seguir antiagregado con aspirina o clopidogrel indefinidamente [43].

No existe evidencia suficiente en el momento actual que justifique añadir forma rutinaria a la terapia antiplaquetaria usual, la administración intravenosa de antagonistas de los receptores plaquetarios IIb/IIIa como el abciximab (Reopro[®]). [60]

Sería recomendable realizar estudios de función plaquetaria previamente al inicio de la antiagregación, puesto que se han descrito resistencias dosis dependientes tanto para AAS como para clopidogrel, implicando mayor riesgo de complicaciones cardio y neurológicas, así como de mortalidad [59,61]. Si se detectara una resistencia se debería proceder a un ajuste de la dosis, cambio de medicación o de la indicación técnica.

Aunque sin duda lo mejor es prevenir la trombosis, cuando ésta acontece la actitud vendrá condicionada por su repercusión clínica, el grado de oclusión y la circulación colateral presente [60] el paciente está neurologicamente estable puede administrarse abciximab, iniciando con bolo de 0.25 mg/kg a través del cateter-guía y si angiograficamente persiste limitación al flujo, una opción es mantener una perfusión intravenosa a 0.125 µg/Kg/min durante 12 horas, conservando un introductor inguinal como acceso arterial.

Si el paciente sufre una trombosis sintomática se puede administrar un bolo intratrombo de abciximab y tratar de restablecer el flujo dilatando con un balón, si esto se ha conseguido parcialmente una opción es implantar un segundo stent fijando así el trombo a la pared, debiendo tener presente que cuando se hubiera empleado un filtro, hay que retirarlo tan pronto el flujo esté restablecido, pues el material capturado podría comprometer el flujo en la carótida interna. Otra alternativa sería la cirugía abierta inmediata, aunque su papel en este tipo de complicaciones está mal definido [63]. En cualquier caso debe practicarse una angiografía extra-intracerebral de control.

EMBOLISMO CEREBRAL

Cuando el embolismo afecta a ramas terminales o es pequeño, y ocasiona un déficit neurológico mínimo (NIHSS < 10) se anticoagula al paciente o se administra un bolo intravenoso de abciximab [64], manteniendo la TA en el límite alto de la normalidad. Por el contrario, cuando el paciente presente hemiparesia o afasia, si el bolo intravenoso inicial de abciximab no eliminó el coágulo, se puede

Documento de base para el tratamiento endovascular de la estenosis carotídea. Capítulo de Cirugía Endovascular de la SEACV

tratar de deshacerlo utilizando la guía y/o un microcatéter (si en bolo inicial no fue administrada la dosis total, podría suministrarse la dosis restante en el trombo).

Cuanto tiene lugar la oclusión de la CI intracraneal o una de sus ramas principales, normalmente el paciente sufre un déficit severo con hemiplejía o afasia (NIHSS > 15) y en este caso se puede contemplar la administración local supraselectiva a través de microcatéter de abciximab o bien de un fibrinolítico e incluso plantearse la eliminación mecánica del trombo [65]. Sin embargo, debemos tener siempre presente que por un lado la administración de un fibrinolítico en este contexto representa un riesgo de transformación hemorrágica alrededor del 70 %; y por otro, que en estas circunstancias una eventual perforación ocurrida durante la manipulación de dispositivos en la circulación intracraneal probablemente sea fatal, por ello hay que subrayar que estas técnicas deben considerarse únicamente en aquellos pacientes con mal pronóstico de recuperación.

DISECCIÓN CAROTÍDEA

La iatrogenia puede ocurrir por debajo o por encima de la lesión inicial a tratar, en cualquier circunstancia el primer objetivo es situar la guía en la luz verdadera de la carótida interna en una zona sana distalmente a la lesión más alta existente. Si la lesión es pequeña y no compromete el flujo se acepta el tratamiento médico, ya que el riesgo de complicaciones es mínimo en un paciente doblemente antiagregado y además anticoagulado. En caso contrario debe procederse mediante la implantación de un stent comenzando por tratar desde la zona distal a la proximal[60].

HEMORRAGIA INTRACRANEAL

Su origen puede ser también iatrogénico por perforación de un vaso o como consecuencia de un síndrome de hiperperfusión cerebral, el cual es poco frecuente tras el stenting carotídeo y generalmente ocurre horas o días después del procedimiento, sobre todo en pacientes con lesiones severas bilaterales e hipertensión, por lo que en estos enfermos se recomienda mayor vigilancia hemodinámica y prolongación de la hospitalización [66].

Clínicamente debe sospecharse cuando aparece cefalea intensa, seguida de náuseas/vómitos, obnubilación y focalidad neurológica e inmediatamente hay que

Documento de base para el tratamiento endovascular de la estenosis carotídea. Capítulo de Cirugía Endovascular de la SEACV

revertir la anticoagulación y administrar plaquetas. Si el paciente está en quirófano se practica una angiografía intracraneal y en cualquier otra situación es obligatorio practicar un TAC craneal inmediato y una valoración por parte de Neurocirugía.

VASOESPASMO

Ocasionalmente se presenta espasmo en la carótida interna secundario a la manipulación con la guía o después de la implantación del stent que generalmente se resuelve de forma espontánea. Una vez descartado que no se trata de una disección, si éste no origina un compromiso importante al flujo puede mantenerse una actitud expectante; en caso contrario está justificada la administración intra-arterial a través del catéter, con estricta monitorización de la presión sanguínea, de nitroglicerina (100-200 μ mg), papaverina a una concentración de 1mg/ml o nimodipino 1-3 mg (0.1mg/min). En pacientes con vasoespasmos sintomáticos persistentes podría realizarse dilatación con balón de angioplastia [67].

INESTABILIDAD HEMODINÁMICA

El estricto manejo hemodinámico, evitando tanto la hiper como la hipotensión, es un factor clave para disminuir las complicaciones neurológicas, cardíacas y la mortalidad, haciendo del stenting carotídeo un procedimiento seguro.

La bradicardia e hipotensión constituye una de las complicaciones más frecuentes durante el procedimiento o en las horas siguientes al mismo [68]. Generalmente ocurre cuando se dilatan lesiones primarias, especialmente tratándose de estenosis severas localizadas en el bulbo carotídeo o en el origen de la carótida interna y en la mayoría de casos se recupera espontáneamente, sin embargo, de forma ocasional se requiere la administración de atropina 0.5 – 1 mg intravenoso.

OTRAS COMPLICACIONES

Las complicaciones relacionadas con el acceso vascular (sangrado, trombosis, infección) pueden ser minimizadas, por un lado con una adecuada evaluación previa del paciente (enfermedad en el vaso de entrada, calcificación,

Documento de base para el tratamiento endovascular de la estenosis carotídea. Capítulo de Cirugía Endovascular de la SEACV

obesidad,...) lo que permite seleccionar el mejor acceso en cada caso, y en segundo lugar procediendo con una meticulosa técnica. En la vía transfemoral el introductor inguinal puede retirarse 3-4 horas después, cuando el ACT sea menor de 150 segundos.

Sobre todo en aquellos casos que presentan deterioro de la función renal previo, la incidencia de insuficiencia renal disminuye si el paciente recibe adecuada hidratación intravenosa y n-acetilcisteína oral (400 mg/12 h durante 48 horas, comenzando el día antes). [69] Finalmente, con respecto a las complicaciones cardiológicas, una exhaustiva evaluación del estatus cardiológico preoperatorio y una rigurosa monitorización hemodinámica contribuirán a reducir las mismas.

COMPLICACIONES TARDÍAS DEL STENTING CAROTÍDEO.

INTRODUCCION

Cualquier alternativa de revascularización carotídea a la cirugía abierta, debería conseguir los mismos resultados iniciales y a largo plazo que la endarterectomía.

La cirugía endovascular carotídea, es una técnica que se encuentra en la actualidad en fase de validación, esto quiere decir por tanto que existen muchos estudios en curso. Dichos estudios así como las opiniones recabadas en la relación profesional y la experiencia personal de nuestros servicios, han puesto de manifiesto las complicaciones precoces inherentes a esta técnica y los resultados inmediatos –que cada vez son más prometedores-, aún cuando la técnica está en un punto álgido de permanente y vertiginosa evolución debido a los avances tecnológicos de los materiales y al incremento en la precisión de los sistemas de protección, a lo que hay que sumar la mejor selección del paciente y el mayor grado de entrenamiento de los grupos quirúrgicos.

Sin embargo todavía no son muy conocidos y mucho menos contrastados los resultados a largo plazo, puesto que son muchos los estudios randomizados que se encuentran todavía en las primeras fases, o en fases intermedias es decir, en la evaluación de los resultados inmediatos o a corto

Documento de base para el tratamiento endovascular de la estenosis carotídea. Capítulo de Cirugía Endovascular de la SEACV

plazo. Sin embargo debido a la experiencia de los que comenzaron esta técnica en la década de los 1980 y 1990, se empiezan a conocer ya algunos resultados retrospectivos de sus propias series de pacientes, aunque sin randomización, pero que nos dan una cierta perspectiva a un plazo más distante en el tiempo; y que en muchos casos, son superponibles a la cirugía convencional abierta [70] a pesar de que, como hemos señalado anteriormente, la técnica no ha alcanzado todavía una meseta en su constante e imparable desarrollo.

Podemos decir por tanto, que como en toda reconstrucción vascular la complicación más destacable después del periodo precoz es la reestenosis, cuyo porcentaje oscila en amplios rangos dependiendo de las publicaciones.

COMO INTERPRETAR LOS RESULTADOS ACTUALES DE LA REESTENOSIS SECUNDARIA A STENTING CAROTIDEO

En algunas publicaciones por ejemplo se citan estimaciones de reestenosis entre el 2 y el 8% [71]; Mathias[72] en 1999 cita una permeabilidad del 91% a 4 años, Henry [73] en el 2000 comunica una permeabilidad del 96%, también a 4 años, y Bergeron [74] en el estudio europeo CAST I aporta un seguimiento a 13 meses sobre 99 pacientes con 3 reestenosis asintomáticas y poco significativas. En los polos opuestos se han citado cifras que se elevan al 14% en el primer año en el CAVATAS [29] cuando la angioplastia se realizó sin stent en el 74% de los pacientes, o por el contrario no alcanzan el 1% en estudios publicados por Kachel [75] en 1996 sobre 65 pacientes seguidos durante 70 meses. Criado [76]) en 1997 comunica 100% de permeabilidad a 8 meses en 33 pacientes sin datos de reestenosis. Como se puede apreciar el concepto de estenosis y su gradación así como los métodos diferentes de medición pueden ser aspectos que han podido influenciar de forma decisiva en la interpretación de los resultados publicados por los diferentes autores en un principio.

Wholey [77] en el metaanálisis publicado en el 2000, describe una tasa de reestenosis del 3,4% a un año, definiendo reestenosis como la disminución de la luz en un 50% y como método de evaluación se utiliza el EcoDoppler. Publicaciones muy recientes, Becquemín [78], Chaktoura [79], Brajesh [80],

Documento de base para el tratamiento endovascular de la estenosis carotídea. Capítulo de Cirugía Endovascular de la SEACV

Setacci[81], Christiaans [82], muestran tasas de reestenosis -que impliquen más del 50% de la luz-, que oscilan entre el 7.5% de Becquemin y el 18% de Christiaans.

Es cierto que entre todas las publicaciones que comparan la cirugía convencional con la angioplastia carotídea mediante stent existen algunas que exponen una tasa de reestenosis superior para el stenting, pero en este sentido, se debe tener en cuenta el sesgo implícito que conlleva la limitación de las indicaciones a situaciones específicas para la nueva técnica. Como parece lógico cuando se empieza a utilizar una técnica novedosa, las indicaciones para su empleo se encuentran muy restringidas. Por señalar algunos ejemplos, en muchos casos se trata de pacientes con una reestenosis después de la cirugía abierta, -por tanto podemos suponer que son pacientes más propensos para la hiperplasia-, o pacientes con fibrosis en sus tejidos puesto que han sido radiados, etc. Es evidente que la limitación de la utilización del procedimiento a determinadas situaciones es otro factor que debería tener una influencia capital sobre los resultados a largo plazo. Aún actuando ambas técnicas sobre el eje carotídeo, no tratan todavía a los mismos grupos de pacientes.

La reestenosis residual forma parte de las complicaciones inmediatas de la técnica. Es cierto que en muchas ocasiones el stent no se ha expandido en su totalidad y no se ha forzado su expansión mediante el empleo de balón de angioplastia, por miedo a la embolización, permitiendo que se mantengan por ejemplo estenosis residuales mayores del 30% ya en las primeras 24 horas después de la implantación del stent, esto sucede en el 16% de los pacientes tratados en la serie de Christiaans [82]; de tal modo que existe una relación de estos resultados iniciales subóptimos que van a conllevar a reestenosis de importancia al cabo de unos meses, como se ha evidenciado en alguna publicación [81].

Por todo lo señalado es evidente que se debe ser muy cauto a la hora de las comparaciones de una técnica frente a otra, especialmente a largo plazo cuando las series de pacientes a tratar por ambas no son idénticas. Parece ser, de todas formas, que como hemos señalado previamente algunos cirujanos expertos en el stenting carotídeo, con una amplia casuística de pacientes intervenidos, ya apuntan a un índice de reestenosis similar de ambas técnicas en el largo plazo.

Documento de base para el tratamiento endovascular de la estenosis carotídea. Capítulo de Cirugía Endovascular de la SEACV

Sea como fuere Matas [83], ha revisado la incidencia comparativa de restenosis carotídea en función de la técnica empleada –cirugía abierta con o sin parche y stenting- y de los equipos quirúrgicos mostrando una amplia dispersión de los resultados, lo que pone de manifiesto que no se puede sacar una conclusión definitiva, y que es muy posible que la tasa de reestenosis si se trataran los mismos pacientes pudiera ser similar para ambas técnicas.

LA REESTENOSIS Y LA METODOLOGIA DE ACTUACION: PROFILAXIS, SEGUIMIENTO Y TRATAMIENTO

- 1) MEDIDAS PROFILACTICAS:

La primera medida a tomar en la angioplastia carotídea viene dada por los resultados del estudio CAVATAS I que ha demostrado que la angioplastia simple tiene una tasa de reestenosis muy elevada. Así que la primera recomendación es la utilización de stenting 1º en todas las ocasiones. Con respecto al tipo de stent y su composición, hasta la fecha no podemos decir nada sobre las ventajas o inconvenientes de uno u otro material en el largo plazo (ACERO-NITINOL) [80], sin embargo, en la última serie personal publicada de Bergeron [84], la utilización de stents balón expandibles y el tratamiento de lesiones asintomáticas incrementan el riesgo de desarrollar reestenosis.

En virtud de la bibliografía disponible, recomendamos la utilización de dispositivos autoexpandibles.

El tratamiento farmacológico intenso debería instaurarse de inmediato con estatinas, antiagregación doble e inhibidores de la ECA durante al menos el primer mes, para continuar posteriormente con una droga antiagregante si las otras no son necesarias por otros motivos.

Recomendamos la vigilancia y tratamiento intensivo de los factores de riesgo habituales (HTA, Diabetes, Dislipemia, Homocistinemia, Tabaquismo) así como la doble antiagregación (Clopidogrel + AAS) durante al menos el 1er mes y posteriormente podría suspenderse uno de ellos.

Al igual que sucede con la endarterectomía, los controles de seguimiento pautados y seriados son la base para la detección precoz de la

reestenosis y su repercusión hemodinámica. Los controles para la detección de esta complicación tardía deben realizarse ya peroperatoriamente y en el postoperatorio. Como hemos señalado anteriormente muchas reestenosis a largo plazo tienen su origen en estenosis residuales precoces.

- 2) SEGUIMIENTO:

En la angioplastia con stent el control peroperatorio se realiza mediante la angiografía, en la misma mesa del quirófano. No obstante consideramos que el EcoDoppler es un excelente método de control peroperatorio en la endarterectomía, y en el caso de la cirugía endovascular añadiría a la arteriografía la cuantificación de la repercusión hemodinámica de un resultado subóptimo o una estenosis residual dudosa y puede ayudar en tomar la decisión de una intervención con el balón de angioplastia, reduciéndose por tanto los problemas estenosantes a largo plazo.

Posteriormente el seguimiento debe realizarse mediante EcoDoppler a los 3, 6, 12, 18 y 24 meses después de la intervención, y de forma anual en el futuro. La realización de ecodoppler en los primeros 6 meses puede discutirse debido a la existencia de fenómenos inflamatorios iniciales que suelen regresar tras el periodo inicial y suelen tener nula repercusión clínica([83].

Sea como fuere, al igual que sucede con la cirugía abierta, aún en presencia de reestenosis, los síntomas no suelen ponerse de manifiesto con relativa frecuencia lo cual es muy importante de cara al seguimiento y los métodos de evaluación a emplear, así como para indicar el tratamiento. Wholey [77] cifra la tasa de eventos neurológicos en el periodo de un año en 56 (AITs+ACVs) en una cohorte de 3.924 pacientes con una tasa de mortalidad derivada del 1,39%, y quizás esta relativa ausencia de sintomatología de la restenosis puede condicionar el seguimiento y los métodos a emplear así como las implicaciones terapéuticas de esta complicación tardía de la angioplastia carotídea, ya que no debemos olvidar que el objetivo que se pretende en la angiología y cirugía vascular y endovascular es la profilaxis de la enfermedad cerebrovascular, y no actuar exclusivamente frente a situaciones morfológicas, lo que nos diferencia del radiólogo intervencionista.

Con esta base clínica podemos recomendar que el seguimiento se realice mediante EcoDoppler peroperatoriamente, a los 6-12-18-24 meses y posteriormente cada año. También es recomendable la realización

Documento de base para el tratamiento endovascular de la estenosis carotídea. Capítulo de Cirugía Endovascular de la SEACV

en el primer control clínico al mes, de una RX simple del cuello en 2 proyecciones para observar que no ha habido migraciones ni roturas del stent.

Con los datos actuales en curso, el problema surge, en el caso de que detectemos una reestenosis con repercusión hemodinámica ($>50\%$ - Pico sistólico $> o = 120$ cm/sg/-Ratio sistólico $> o = 1.5$), con respecto a que método emplear a continuación. Pudiera ser que en el futuro se demuestre que es suficiente con el EcoDoppler, pero si es necesario utilizar un método de imagen añadido distinto a la arteriografía, seguramente el AngioTAC pueda ser de utilidad, siempre y cuando la composición del Stent empleado no contenga una alta densidad de acero que provoque rarefacciones que impidan una estimación exacta del problema que analizamos. La angioresonancia con contraste paramagnético quizás sea un buen método una vez que se valide frente a la angiografía convencional en esta complicación tardía de la cirugía endovascular carotídea.

Como estamos ante un problema nuevo, la metodología de actuación se afianzará o modificará a lo largo de los próximos años a medida que aparezcan nuevas publicaciones sobre esta complicación tardía.

En el momento presente, nuestra sociedad española bajo el signo de la prudencia recomienda que si la estenosis es severa hemodinámicamente ($> o = 70\%$ - Pico sistólico $> o = 220$ cm/sg-Ratio sistólico $> o = 3.3$) y el paciente debe ser intervenido, se practique una arteriografía, si las condiciones del paciente lo permiten. Seguramente en poco tiempo se pueda recomendar la actuación terapéutica solamente con el Ecodoppler como sucede con la cirugía convencional.

- 3) TRATAMIENTO:

Como un buen punto de partida que puede ser muy útil para la actuación sobre la reestenosis postangioplastia carotídea, es la clasificación que establece Matas [83] sobre los diferentes tipos:

A) Reestenosis residual (Estenosis $> o = 30\%$). Aunque es una complicación inmediata, si no es tratada conlleva a elevar el índice de complicaciones tardías [81], por lo que debe ser corregida si otros factores no lo contraindican, en el mismo tiempo quirúrgico.

B) Reestenosis inflamatoria. Son estenosis recurrentes que suceden en los tres primeros meses de la cirugía y son de índole inflamatoria normal en respuesta a la cicatrización-remodelado arterial. A veces pueden ser más o

Documento de base para el tratamiento endovascular de la estenosis carotídea. Capítulo de Cirugía Endovascular de la SEACV

menos intensas, pero lo normal es que hayan regresado a la normalidad a los 6 meses. Mediante el EcoDoppler se caracterizan por ser lesiones homogéneas, anecogénicas o hipoecogénicas y no calcificadas. Estas reestenosis son escasamente sintomáticas y no tienen capacidad de embolizar y la única clínica que pueden producir es por disminución del flujo cerebral en un limitadísimo porcentaje. Es pues recomendable prudencia y seguimiento de estas lesiones y no realizar una actuación invasiva de entrada.

C) Reestenosis hiperplásica. Su aparición tardía se corresponde con la conocida "hiperplasia miointimal", en los porcentajes señalados anteriormente, y el tiempo de aparición es entre los 6 meses y los 2 años después de la cirugía, pero generalmente se suelen presentar en los primeros 12 meses, con mayor incidencia en los 6 primeros meses. Son lesiones homogéneas y no calcificadas que se localizan en el cuerpo del Stent, y su frecuencia aumenta si se han implantado múltiples stent [79]. El EcoDoppler muestra características similares a las inflamatorias, pero éstas no suelen regresar y se estabilizan a los 2 años. También estas lesiones no suelen producir clínica en el 95%, no embolizan y se suelen detectar de forma asintomática en el control ecográfico. Por tanto el manejo es médico mientras permanezcan asintomáticas, pero en aquellos pacientes que presenten clínica por restricción del flujo o la estenosis es mayor del 75%, se plantea la necesidad de una actuación.

Aunque la reestenosis después de la angioplastia por stent no es muy frecuente, y menos aún la aparición de los síntomas, la intervención sobre estas lesiones debe hacerse necesariamente en algunos pacientes. Es posible que la composición de los diferentes tipos de stent pudiera tener consecuencias diferenciadoras para su manejo en el caso que nos ocupa de la reestenosis, ya sean ventajas o inconvenientes, tanto para la cirugía abierta como para la cirugía endovascular.

Desde la óptica de una estricta selección de los pacientes para la cirugía endovascular como el procedimiento para tratar la estenosis carotídea de los pacientes de muy elevado riesgo quirúrgico prohibitivo para la cirugía abierta, es evidente que en el caso de la reestenosis, la única solución óptima sería la redilatación también endovascular [79,85], ya que si en el tratamiento inicial de la lesión se optó por realizar tratamiento endovascular por la co-morbilidad del paciente, la realización de un rescate quirúrgico mediante TEA + parche o

Documento de base para el tratamiento endovascular de la estenosis carotídea. Capítulo de Cirugía Endovascular de la SEACV

by-pass deja en entredicho la indicación inicial. El futuro nos dirá si es posible y ventajoso en la hiperplasia intimal en el sector carotídeo, la utilización de los cutting ballons y la redilatación con y sin stent.

No obstante la indicación de angioplastia-stent carotídea pudo hacerse sin ajustarse a los estrictos criterios de selección de riesgo quirúrgico, o haberse indicado correctamente cumpliendo los criterios de selección como ocurre en las reestenosis de la endarterectomía, las fibrosis postradiación. Es posible también que en algunos pacientes seleccionados por riesgo alto, las condiciones de elevado riesgo quirúrgico puedan haber cambiado en el transcurso del tiempo. En estas situaciones que citamos, cuando se produce la reestenosis puede ser factible la reparación mediante cirugía abierta como otra alternativa a la redilatación. Existen en este sentido múltiples publicaciones que relatan excelentes resultados de la cirugía abierta ante la reestenosis intrastent [86 -88] empleando una nueva endarterectomía retirando el stent y usando un parche, o los by-pass de carótida común a interna o de externa a interna.

D) Reestenosis arterioesclerosas. Relacionadas con la evolución de la enfermedad, aparecen después de los 2 años y las características ecográficas son parecidas a las placas primarias, irregulares, calcificadas, heterogéneas y de ecogenicidad variable. Producen mayor porcentaje de manifestaciones clínicas y tienen potencial embolígeno. Este tipo de reestenosis deberían tratarse mediante cirugía abierta especialmente en presencia de ulceración, si los pacientes no fueran de elevado riesgo quirúrgico, pero seguramente si optamos por tratamiento endovascular, deberíamos utilizar un mecanismo de protección cerebral por inversión de flujo, evitando el paso de dispositivos distales, si el paciente es de muy elevado riesgo.

RESULTADOS INMEDIATOS Y TARDÍOS DE LA CIRUGÍA ENDOVASCULAR DE LA ESTENOSIS CAROTÍDEA

El tratamiento clásico de las estenosis carotídeas extracraneales es la endarterectomía carotídea. A través de diversos ensayos multicéntricos randomizados se ha demostrado que dicha intervención quirúrgica reduce de forma significativa el riesgo de ictus en pacientes con estenosis carotídea severa sintomática y asintomática. El European Carotid Surgery Trial (ECST) demostró que había una reducción del 21,9% al 9,6% ($p < 0,01$) en la aparición de ictus homolaterales en un seguimiento de tres años de los pacientes intervenidos [2]. El North American Symptomatic Carotid Endarterectomy Trial (NASCET) mostró una reducción del 27,6% al 12,6% ($p < 0,001$) en un seguimiento de 2 años [3]. En el Asymptomatic Carotid Atherosclerosis Study (ACAS) la cirugía mostró una reducción significativa del riesgo de ictus homolateral a los 5 años de la intervención [29]. Las técnicas endovasculares para el tratamiento de las estenosis carotídeas, han sido desarrolladas en los últimos años, y ya existen algunas evidencias sobre los riesgos y beneficios de los tratamientos endovasculares a partir de publicaciones de series de casos no randomizados. Inicialmente se empleó la angioplastia endoluminal con balón. Después se incorporaron los stents, precedidos o no de la angioplastia endoluminal. Sin embargo, existía una cierta reserva a su aplicación por el riesgo del embolismo cerebral durante o inmediatamente después del procedimiento [89]. Así se inició el desarrollo de los dispositivos de protección cerebral, de los cuales ya existen en la literatura varias series que comunican la experiencia del tratamiento endovascular con protección cerebral temporal [90,91].

Para establecer si el tratamiento endovascular de las estenosis carotídeas puede constituir una alternativa eficaz y segura a la endarterectomía carotídea es necesario evaluar dos hipótesis principales: primero, determinar si existen diferencias significativas entre el tratamiento endovascular y la cirugía con respecto al riesgo de producirse un ictus o el fallecimiento durante el procedimiento o alrededor del mismo, y segundo, determinar si el tratamiento endovascular de la estenosis carotídea es eficaz en la prevención de ictus homolaterales a la intervención y los ictus en otros territorios. Así mismo, es interesante saber si existen diferencias significativas

Documento de base para el tratamiento endovascular de la estenosis carotídea. Capítulo de Cirugía Endovascular de la SEACV

en las tasas de reestenosis y si la reestenosis conduce a ictus y si el tratamiento endovascular es más eficaz en la prevención de los ictus que el tratamiento médico cuando los pacientes no son susceptibles de ser tratados mediante endarterectomía carotídea.

Los datos procedentes de estudios no randomizados sugieren que la angioplastia e implantación de stents carotídeos se pueden realizar de una forma razonablemente segura. Las tasas de ictus o fallecimiento en los primeros 30 días oscilan entre el 2% y el 9%, con una tasa promedio del 4,7%. Estas cifras parecen ser menores que en el ECST (7,5%), similar a las del NASCET (5,5%) y algo mayores que en el ACAS (2,3%)[2,3,29]. Sin embargo, las lesiones y los pacientes pueden haber sido seleccionados, favoreciendo la reducción de las complicaciones en algunas series. Es más, pocas de las grandes series han incluido verificaciones independientes de los resultados. Las comunicaciones del "Global Carotid Stenting Registry" refieren una tasa de ictus y muertes directamente relacionados con la implantación de stent carotideo en el 4,5% sobre más de 8000 tratamientos. Si se comparan los procedimientos realizados con protección o sin ella, las tasas de ictus o muerte son del 3,6 y el 4,7% [92].

Hasta la fecha existen solamente dos estudios randomizados completados que comparen el tratamiento endovascular de la estenosis carotídea con el tratamiento quirúrgico o el tratamiento médico, que son el estudio Carotid and Vertebral Artery Transluminal Angioplasty Study (CAVATAS), con 550 pacientes reclutados[30], y el estudio realizado en un Centro de Kentucky (KENTUCKY) con 104 pacientes [91]. Existen otros dos ensayos randomizados que comparaban en tratamiento endovascular y la endarterectomía carotídea, el del grupo de Leicester (LEICESTER) y el Wallstent (WALLSTENT), que fueron detenidos de forma prematura por tasas de complicaciones inaceptables en el tratamiento endovascular [94,95]. En la actualidad sigue en marcha el estudio SAPPHIRE [96], que ya completó el reclutamiento de pacientes y el seguimiento de los primeros 30 días y tienen los resultados tardíos pendientes de publicación. Revisando los estudios randomizados, se aprecia que no hay una diferencia significativa en el riesgo de ictus perioperatorio o muerte entre los pacientes tratados de forma endovascular o mediante cirugía abierta. Del mismo modo, a los 30 días del procedimiento se mantienen las diferencias no significativas entre ambas técnicas. De todas formas, los ensayos son muy heterogéneos entre sí, lo que

Documento de base para el tratamiento endovascular de la estenosis carotídea. Capítulo de Cirugía Endovascular de la SEACV

reduce el peso que puedan tener los resultados globales. Los autores del estudio CAVATAS no recomiendan que el tratamiento endovascular sustituya a la endarterectomía, ya que la interpretación de los datos está complicada por unos amplios intervalos de confianza del 95% alrededor del riesgo de ictus o muerte a los 30 días del 10% entre ambas técnicas terapéuticas [92]. Los autores del estudio KENTUCKY admiten que su estudio se encuentra limitado por estar referido a un solo centro con un equipo seleccionado y con experiencia en el manejo de la enfermedad cerebrovascular y en la realización de técnicas endovasculares. Por eso, no consideran que el tratamiento endovascular reemplace a la endarterectomía carotídea como procedimiento de revascularización inicial en pacientes con estenosis carotídea sintomática[93].

El seguimiento de, al menos, un año solo está disponible en dos ensayos, el CAVATAS y el WALLSTENT. En ambos casos no existe una diferencia significativa entre el tratamiento endovascular y la endarterectomía carotídea en la prevención del ictus o muerte. Sin embargo, los intervalos de confianza son otra vez amplios y ambos ensayos son heterogéneos entre sí [30,9].

Por lo tanto, del análisis de los ensayos randomizados, no se puede deducir que existan claras ventajas o desventajas de un tipo de tratamiento sobre el otro. Esto justifica que se pongan en marcha ensayos a gran escala para poder tener datos más precisos. Sí se puede deducir del estudio CAVATAS y de publicaciones de series de casos que las tasas de morbilidad en los primeros 30 días mejoran con la experiencia y el uso de dispositivos de protección [30,97].

Con respecto a los resultados tardíos, no existe evidencia a partir de ninguno de los estudios de una mayor eficacia de las técnicas endovasculares. Ahora bien, dada la similar seguridad y las potenciales ventajas de las técnicas endovasculares con respecto a la cirugía convencional, parece ético que los ensayos randomizados que comparan ambas terapéuticas sigan reclutando pacientes. Los ensayos deberían ir en busca de la resolución de las incertidumbres que existen en la actualidad, incluyendo si la alta tasa de reestenosis que aparecía en el ensayo CAVATAS es algo generalizado y si la reestenosis conduce a ictus recurrentes.

Documento de base para el tratamiento endovascular de la estenosis carotídea. Capítulo de Cirugía Endovascular de la SEACV

En la actualidad no hay ninguna evidencia randomizada publicada con respecto a los riesgos y beneficios de las técnicas endovasculares en la carótida interna frente a mejor tratamiento médico posible en aquellos pacientes que no son tributarios de cirugía convencional.

En conclusión, los datos disponibles en la actualidad son muy limitados y son insuficientes para apoyar un cambio de la rutina de tratamiento en la práctica diaria en aquellos pacientes en los que la endarterectomía carotídea es el tratamiento estandar hoy en día. Sin embargo, los datos apoyan el seguir incluyendo pacientes en ensayos randomizados multicéntricos entre tratamiento endovascular y quirúrgico de la estenosis carotídea.

SEGUIMIENTO

Los resultados de los ensayos clínicos ECST, NASCET [2,3], y ACAS [98] contribuyeron a la estandarización de la endarterectomía carotídea (EAC) como patrón de referencia en la prevención del accidente vascular cerebral (AVC) en pacientes con estenosis de la carótida interna (ECI) tanto sintomática como asintomática.

La irrupción del tratamiento endovascular para los mismos propósitos ha emergido con gran fuerza en los últimos años [99]. Aparte de sus indicaciones y potenciales complicaciones, ya comentados en otros capítulos anteriores, resulta obvio que el seguimiento reglado de estos procedimientos es fundamental para poder validar esta técnica como alternativa segura. Existe una cierta unanimidad en realizar el seguimiento de la EAC [100] y qué pruebas diagnósticas son las más idóneas para ello: el eco-doppler fundamentalmente y, en caso de duda, la arteriografía y/o la angiografía magnética. Sin embargo, el método e intervalos ideales para el seguimiento del tratamiento endovascular todavía no están bien definidos. Teniendo en cuenta que el proceso de remodelación inducido por la endoprótesis no es igual con todos los diseños, que el periodo para ello puede variar según las características de éstas, y el comportamiento a largo plazo endoprótesis-placa es desconocido. Aunque algunos estudios sugieren una tasa de reestenosis que oscila entre el 3.6% y 7.5% a los 6 y 24 meses respectivamente

Documento de base para el tratamiento endovascular de la estenosis carotídea. Capítulo de Cirugía Endovascular de la SEACV

([101,102], existe también la incertidumbre acerca de la posibilidad real de que ésta provoque un AVC recurrente después del tratamiento endovascular.

Algunos grupos aconsejan realizar un estudio arteriográfico post-procedimiento, continuando el control con eco-doppler a las 24 horas y, posteriormente cada 3 meses [103]. El papel de la arteriografía en el seguimiento parece limitado a casos en los que el resultado inmediato es subóptimo, como puede ser por ejemplo la persistencia de placas ulceradas tras la colocación del stent [104], o en casos en que los controles con eco-doppler hacen pensar en una reestenosis [102].

El estudio con ultrasonidos permite valorar la disposición de la endoprótesis en el vaso, la separación de ésta con la capa media arterial (que podría ser un signo precoz de reestenosis) y el grado de estenosis si la hubiera [105]. Por tanto, el eco-doppler es, probablemente, el método de elección para el seguimiento del tratamiento endovascular de la ECI. No obstante, hay que puntualizar que es prioritario que el explorador esté acreditado dentro de un laboratorio de exploraciones hemodinámicas que garantice unos mínimos de calidad [106], y que debemos adecuar los criterios ya conocidos a la nueva técnica [103,107]. Las consecuencias del tratamiento endovascular en la pared de la arteria carótida pueden reducir la compliance del vaso y esto puede alterar la interpretación exacta de las velocidades de flujo. La mayoría de los autores se decantan por uno u otro de los tres principales parámetros doppler: velocidad sistólica máxima (VSmáx), velocidad diastólica (VD) y relación entre velocidades sistólicas en carótida interna y primitiva (ACI/ACC) como los parámetros diagnósticos más precisos en la detección de ECI hemodinámicamente significativa [106]. Cada grupo debe desarrollar sus propios parámetros de velocidades con objeto de identificar la reestenosis (tabla I).

(Tabla 4) Desarrollo de criterios de estenosis post-stent carotideo

1	Revisión de los parámetros publicados (Ver valores en el texto)
2	Selección de parámetros que parezcan apropiados en la práctica del departamento en cuestión
3	Valorar retrospectivamente los parámetros correlacionándolos con la arteriografía
4	Ajustar los parámetros si es preciso
5	Valorar prospectivamente los parámetros

Revisando la literatura reciente, hay trabajos que intentan definir estos criterios, considerando una restenosis mayor o igual al 50% cuando la VS_{máx} es = 225 cm/s y la relación ACI/ACC = 2.5; y mayor o igual al 70% cuando la VS máx. es = 350 cm/s y la relación ACI/ACC = 4.75 [107]. Mientras que otros consideran que con valores de VS máx. = 170 cm/s, VD = 120 cm/s, y un incremento mayor del 50% de los valores postoperatorios inmediatos, puede detectarse de una forma fiable la reestenosis pos-stent [103]. Estos últimos valores pueden ser fácilmente aplicables, y podrían suponer un punto de partida para los distintos grupos, en el control y seguimiento de los stents carotideos, dejando a la arteriografía sólo para reestenosis confirmadas por ecodoppler, y como arma diagnóstico-terapéutica para apurar las posibilidades de tratamiento endovascular en casos de recurrencia de la estenosis o planificar su solución quirúrgica convencional.

En base a las consideraciones anteriores, aconsejamos una guía clínica para el seguimiento del tratamiento endovascular de la arteria carótida, que podríamos sintetizar en la siguiente tabla (tabla II)

(Tabla 5) Guía clínica para el seguimiento del tratamiento endovascular

1	Estudio eco-doppler previo al tratamiento endovascular
2	Estudio eco-doppler a las 24 horas de la colocación del stent
3	Estudio eco-doppler a los 3 , 6 y 12 meses
4	Control anual
* arteriografía sólo para reestenosis confirmadas por ecodoppler	

COSTE-EFECTIVIDAD DE LA CIRUGIA ENDOLUMINAL DEL SECTOR CAROTÍDEO

Los recientes resultados de morbi-mortalidad inmediata y re-estenosis tardía (107) apoyan la incorporación progresiva del “stenting” carotídeo (SAC) como alternativa a la endarterectomía (EAC). No obstante, a juicio de los expertos en tecnologías sanitarias, la incorporación de una modificación en la práctica clínica debe basarse en la demostración de que el nuevo método produce mejores resultados y más duraderos con un coste similar, o un resultado similar con menor coste. Por tanto, un planteamiento riguroso de la nueva estrategia requiere su evaluación desde la perspectiva de su relación coste-efectividad.

Análisis de Coste-Efectividad. Conceptos básicos

El principal problema al que se enfrentan tanto clínicos como gestores al comparar dos opciones diagnósticas o terapéuticas, es la elección del sistema de medición de sus resultados y el cómputo de los costes derivados de su utilización.

En el análisis de coste-efectividad, las distintas alternativas se miden en unidades clínicas habituales, tales como muertes, porcentaje de éxitos, extremidades salvadas, etc. Una variante de este sistema está representada por los estudios de coste-utilidad. En ellos, el efecto se mide a través de una unidad que integra cantidad y calidad de vida. El resultado se expresa en años de vida ganados ajustados por calidad (QALY) aplicando la metodología que se describe más adelante. En los estudios de coste-beneficio, tanto los costes como los efectos de las opciones sanitarias se miden en unidades monetarias. Presentan la ventaja de permitir la comparación entre opciones con resultados diferentes. Sin embargo, cada vez se utilizan menos ante las dificultades de transformar unidades de salud en términos monetarios.

Documento de base para el tratamiento endovascular de la estenosis carotídea. Capítulo de Cirugía Endovascular de la SEACV

La precisión en la estimación de los costes es el otro factor determinante de la robustez del análisis económico. Es imprescindible que su desglose incluya todos los conceptos que repercuten en el coste total. Éste comprende tanto los costes directos, o derivados de la utilización de la tecnología sanitaria (pruebas diagnósticas, consulta, farmacia, hospitalización, etc) como los costes indirectos, que abarcan tanto costes de amortización como los propios de la dirección y mantenimiento de la institución (gerencia, administración, investigación, docencia, etc). El cómputo de costes indirectos puede realizarse de forma global, mediante un coeficiente fijo previamente calculado, o bien, mediante técnicas de contabilidad analítica que asignan directamente estos costes a cada una de las actividades (108). Sin embargo, la multitud de opciones que concurren en los procesos diagnóstico-terapéuticos, y su naturaleza cambiante a lo largo del tiempo, añaden una nueva dificultad a la hora de estimar todos estos parámetros.

La introducción de las técnicas de análisis de decisión (árboles de decisión y modelos de Markov) ha permitido un enfoque más preciso de dicha variabilidad (109).

Los árboles de decisión permiten la simulación gráfica de problemas clínicos reales. Las distintas ramas representan las diferentes alternativas a la situación generada en la encrucijada o nudo (decisión, posibilidad o terminal) a partir de la cual se originan (Figura 1).

Los árboles de decisión consideran la probabilidad a largo plazo de permanecer en un estado determinado, pero no contemplan la representación del tiempo de forma cuantitativa. Esta limitación constituye un inconveniente en el análisis de procesos evolutivos.

Los modelos de Markov permiten la representación de procesos estocásticos, es decir, aquellos que se repiten en el tiempo de forma aleatoria. En el análisis de decisión médica, resultan de especial utilidad para la simulación de enfermedades crónicas (108). La principal diferencia frente a los árboles de decisión consiste en la incorporación de un tipo de nudo conocido como nudo de Markov que facilita la

Documento de base para el tratamiento endovascular de la estenosis carotídea. Capítulo de Cirugía Endovascular de la SEACV

reentrada en el modelo de aquellos pacientes que consiguen superar un ciclo (habitualmente periodos de un año) sin abocar a un estado absorbente (Figura 1).

Para completar el modelo es necesario introducir las estimaciones de costes y resultado de salud de las diversas opciones. De forma arbitraria se asigna el valor 1 cuando el paciente sigue vivo y sano y 0 cuando fallece, otorgando valores intermedios a distintos procesos y estados patológicos. La simulación de una cohorte de "n" pacientes de determinadas características seguidos durante "N" ciclos (habitualmente periodos anuales), permitirá determinar la expectativa de vida en años ajustados por calidad (quality- adjusted life-years, QALY), a partir de la suma del total del tiempo transcurrido en cada uno de los estados por el coeficiente de calidad de vida correspondiente a dicho estado.

Una vez calculados los costes generados por las dos opciones terapéuticas, la antigua y la alternativa, y los beneficios proporcionados por ambas (expresados en QALYs), se determina su cociente o tasa C/E (coste/efectividad) que expresa el coste que supone para la sociedad el prolongar un año (ajustado por calidad, QALY) la vida del paciente promedio de esta población.

En análisis económico, el interés se centra en el cálculo del incremento del coste respecto a la variación de efectividad proporcionado por la opción alternativa. Este efecto se expresa a través de la tasa incremental de coste-beneficio:

$$\text{Tasa incremental C/E} = \frac{C_A - C_B}{E_A - E_B} = \frac{\Delta C}{\Delta E}$$

Dónde C_A y C_B son los costes y E_A y E_B los resultados relacionados con las opciones A y B, respectivamente.

Documento de base para el tratamiento endovascular de la estenosis carotídea. Capítulo de Cirugía Endovascular de la SEACV

Stent carotídeo (SAC) versus endarterectomía (EAC). Análisis de costes y coste/efectividad (C/E)

Resulta difícil comparar los costes hospitalarios de distintos países, y aún de distintos centros del mismo entorno, dada la gran variabilidad de conceptos analizados y de la metodología utilizada en su determinación. En la Tabla 6 aparece una revisión de costes/cargos de EAC y CAS recogidos en publicaciones previas. Llama poderosamente la atención las diferencias entre las cifras procedentes de USA y países europeos. Ésta se explica, aunque solo en parte, por la diferente contabilidad basada en registro de cargos al paciente en algunos hospitales americanos y en costes hospitalarios directos en los últimos.

El análisis de costes en nuestro país es limitado. Un desglose por distintos conceptos (material fungible, prótesis, estancia hospitalaria, etc) aparece reflejado en la tabla 7. Como puede observarse, el coste del SAC en nuestro medio resulta todavía entre un 25% (114) y un 35% más elevado que el de la EAC a pesar de su estancia hospitalaria más corta. Esta diferencia se debe principalmente al coste del "stent" y sistemas de protección.

El coste-efectividad de la EAC ha sido ampliamente analizado (Tabla 6). Todos estos estudios incluyen modelos de seguimiento de una cohorte teórica de pacientes hasta su fallecimiento. La efectividad (incluyendo todas las complicaciones previstas) oscila entre 6 y 8 QALYs. Este dato representa la supervivencia media (en años ajustados por calidad) del paciente promedio. De nuevo los costes presentan una importante variabilidad, al incluir no solo los del procedimiento, sino también los generados durante dicho seguimiento. Su cociente o relación coste-efectividad (C/E) no tiene un valor práctico de forma aislada, simplemente proporciona una estimación normalizada de dicho coste que permitirá su comparación con la estrategia alternativa a través de la tasa incremental $\Delta C / \Delta E$ anteriormente referida.

La comparación del C/E de la EAC frente al mejor tratamiento médico en esos estudios ofrece valores de $\Delta C / \Delta E$ que oscilan entre 4.600 \$ y

Documento de base para el tratamiento endovascular de la estenosis carotídea. Capítulo de Cirugía Endovascular de la SEACV

58.600 \$ por QALY ganado con la EAC en pacientes sintomáticos y asintomáticos, respectivamente (112)

El coste que la sociedad está dispuesta a pagar por la incorporación de una nueva tecnología o variación en la estrategia terapéutica tiene múltiples condicionantes y depende, en última instancia, de la comunidad considerada. A título orientativo, en USA, se considera como límite razonable un coste inferior a 50.000-60.000 \$ por QALY ganado; En la Tabla 9 aparece reflejada la tasa incremental $\Delta C/\Delta E$ de algunos procedimientos médicos con mayor impacto socioeconómico.

Todavía existen escasos estudios en los que se compare el C/E del SAC frente a la EAC .

En un estudio (112), asumiendo una morbilidad peri-procedimiento del 0,9% para la EAC y 6,2% para el SAC, con unos costes de 7.871 \$ y 10,133\$ respectivamente, solo la EAC resultó coste-beneficio, generando un incremento de 0,16 QALYs y un ahorro de 7.017 \$ por paciente ($\Delta C/\Delta E = 43.856 \text{ \$/QALY}$) No obstante, el análisis de sensibilidad reveló que el SAC comenzada a ser coste-beneficio cuando sus tasas de morbilidad se equiparaban a las de la EAC.

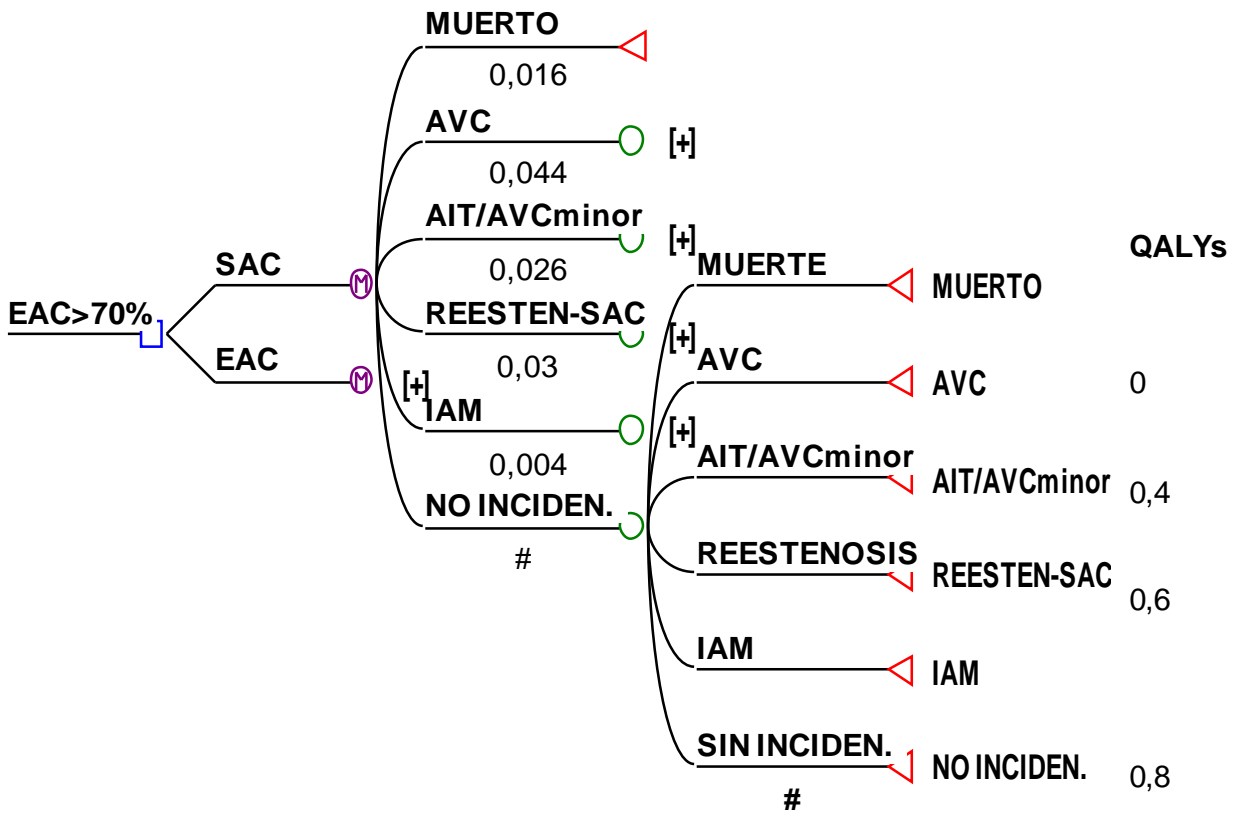
En un reciente estudio en nuestro medio (114), el coste de la EAC fue de 3.963 €, alcanzando los 5.158€ para el SAC. Con estos parámetros, y asumiendo una morbilidad global de 2,4% y 4,5% para la EAC y SAC respectivamente, la EAC presentó una mejor relación C/E tanto en pacientes sintomáticos como en asintomáticos.

Nuestro análisis, basado en los costes referidos en la Tabla 6, y asumiendo una morbilidad operatoria de 5% para la EAC y 6% para el SAC demostró que la EAC proporcionaba una mayor efectividad (5,940 QALYs frente a 5,899 QALYs) con un ahorro de 10.244 € /QALY.

En conclusión, los resultados de los estudios anteriormente mencionados sugieren que, en la actualidad, la endarterectomía carotídea presenta una mejor relación coste-efectividad que el "stent". Asumiendo unos resultados similares, solo es posible mejorar dicha relación reduciendo el coste del procedimiento.

Documento de base para el tratamiento endovascular de la estenosis carotídea. Capítulo de Cirugía Endovascular de la SEACV

Figura 1. Modelo de Markov utilizado para comparar el coste y efectividad de la endarterectomía (EAC) frente al stent carotídeo (SAC). Cada estado lleva asociado una probabilidad de transición y un coste. Los distintos tipos de nudo representan su relación con las opciones que de ellos se derivan: Decisión: A partir del cual se originan las alternativas que están bajo el control de la decisión del investigador o gestor. Posibilidad: Representan los resultados alternativos que pueden darse ante cualquier decisión y que dependen del azar. Terminales: Recogen los resultados finales de interés del árbol de decisión. En ellos se asigna la utilidad final y su coste asociado, o bien, permiten la transición hacia otra rama en cualquier punto del árbol de decisión. Markov: Permiten la reentrada en el modelo al final de cada periodo. Los resultados de salud aparecen representados por un coeficiente que oscila entre 0 (muerto) y 1 (sano).



Documento de base para el tratamiento endovascular de la estenosis carotídea. Capítulo de Cirugía Endovascular de la SEACV

Tabla 6. Análisis de costes de la endarterectomía carotídea (EAC) en comparación al stent carotídeo (SAC) en diversos estudios.

AUTOR (año)	SAC	EAC	Referencia
Jordan WD (1998)	24.848\$*	19.247\$*	110
Gray WA (2002)	3.417\$	5.409\$	111
Kilaru S (2003)	10.133\$	7.871\$	112
Ecker RD (2004)	10.628\$	10.148\$	113
Arrébola M (2005)	5.158€	3.963€	114
ParK B (2006)	10.522\$†	7.227\$†	115

* cargos hospitalarios

† (costes directos; coste total= 17.402\$ y 12.112\$, respectivamente)

Tabla 7. Análisis de costes de la endarterectomía carotídea (EAC) en comparación al stent carotídeo (SAC) y su desglose por conceptos. (Fuente: Contabilidad analítica (2003) Hospital del Mar (IMAS). Barcelona)

SAC	coste (€)	EAC	coste (€)
material fungible	3807	material fungible	241
material protésico stent	1200	material protésico parche (57%)	126
sala de angiología (coste/min.) 3,54€/min	319	quirófano (coste/min.) 7,76€/min	2331
hospitalización (2 días) coste/est. 177€/est.	354	hospitalización (4 días) coste/est. 176,24€/est.	705
		preoper+farmacia	289
coste total (€)	5.680		3.692

Tabla 8. Análisis de Coste-Efectividad (C/E) de la endarterectomía carotídea en diversos estudios.

Documento de base para el tratamiento endovascular de la estenosis carotídea. Capítulo de Cirugía Endovascular de la SEACV

AUTOR (AÑO)	COSTE	EFFECT.(QALY)	C/E	Referencia
Kuntz M (1996)*	26.287\$	7,5	3505 \$/QALY	116
Cronenwett JL (1997)*	14.448\$	8,1	1779 \$/QALY	117
Patel ST (1998)	14.583\$	7,4	1971 \$/QALY	118
Kilaru S (2003)	28.772\$	8,2	3509 \$/QALY	112

* Pacientes asintomáticos

Tabla 9. Tasa incremental (?C/ ?E) de algunos procedimientos médicos. Este parámetro refleja el coste que tiene para la sociedad aumentar la supervivencia del paciente un año (ajustado por calidad de vida, QALY) mediante dicha técnica. (Fuente: [Kilaru S et al.](#) J Vasc Surg. 2003; 37(2):331-9)

PROCEDIMIENTO	?C/ ?E (\$/QALY)
By-pass coronario	9500 \$
Endoprótesis (Aneurisma infrarenal 5cm)	22826\$
Hemodiálisis	54400\$
Trasplante hepático	136900\$

BIBLIOGRAFÍA

- 1.- Eascot HHG, Pickering GW, Robb CG.. Lancet 1954; 2: 994 -996. [\[Medline\]](#)
- 2.- European Carotid Surgery Trialists. Collaborative Group. Randomised trial of endarterectomy for recently symptomatic carotid stenosis: final results of the MRC European Carotid Surgery Trial (ECST). Lancet 1998; 351(9113): 1379 -1387. [\[Medline\]](#)
- 3.- North American Symptomatic Carotid Endarterectomy Trial Collaborators. Beneficial effect of carotid endarterectomy in symptomatic patients with high-grade carotid stenosis. N Engl J Med 1991; 325 (7): 445 -453. [\[Medline\]](#)
- 4.- Halliday A, Mansfield A, Marro J, Peto C, Peto R, Potter J, Thomas D, MRC Asymptomatic Carotid Surgery Trial (ACST) Collaborative Group. Prevention of disabling and fatal strokes by successful carotid endarterectomy in patients without recent neurological symptoms: randomised controlled trial. Lancet 2004; 363(9420): 1491 -1502. [\[Medline\]](#)
- 5.- Yadav J for the SAPHIRE Investigators: Stenting and Angioplasty with Protection in Patients at High Risk for Endarterectomy: the SAPHIRE study. Circulation 2002; 106: 2986 -2989.
- 6.- Kaufmann TJ, Kallmes DF. Utility of MRA and CTA in the evaluation of carotid occlusive disease. Semin Vasc Surg. 2005; 18(2): 75 -82. [\[Medline\]](#)
- 7.- Martorell-Lossius MP, Escribano-Ferrer JM, Vila-Coll R, Puras-Mallagray E. Guía básica para el estudio no invasivo de las troncos supraaórticos en el laboratorio vascular. Angiología. 1999; 2(51): 55 -70.
- 8.- Biasi GM, Froio A, Diethrich EB, De Leo G, Galimberti S, Mingazzini P, et al. Carotid Plaque Echolucency Increases the Risk of Stroke in Carotid Stenting. The Imaging in Carotid Angioplasty and Risk of Stroke (ICAROS) Study. Circulation. 2004(110): 756 -62. [\[Medline\]](#)
- 9.- Daskalopoulou SS, Daskalopoulos ME, Mikhailidis DP, Liapis CD. Is it useful to identify the high risk carotid plaque? In: Medica M, editor. Controversies and updates in vascular surgery. Torino: Jean Pierre Becquemin, Yves S. Alimi, Jacques Watelet; 2005. p. 251 -7.
- 10.- Mathiesen E, Bønaa KH, Joakimsen O. Echolucent Plaques Are Associated With High Risk of Ischemic Cerebrovascular Events in Carotid Stenosis. The Tromsø Study. Circulation. 2001(103): 2171 -5. [\[Medline\]](#)
- 11.- Sabetai MM, Tegos TJ, Nicolaidis AN, Dhanjil S, Pare GJ, Stevens JM. Reproducibility of Computer-Quantified Carotid Plaque Echogenicity. Can We Overcome the Subjectivity? Stroke. 2000; 31(9): 2189 -96. [\[Medline\]](#)
- 12.- Gutiérrez-Julián JM, Ramos-Gallo MJ, Cambolor-Santervás LA, Vaquero-Lorenzo F, López-García D. Evaluación clínica del paciente con enfermedad cerebrovascular. Angiología. 2004; Supl 1(56): S19 -37.

Documento de base para el tratamiento endovascular de la estenosis carotídea. Capítulo de Cirugía Endovascular de la SEACV

- 13.- Koelemay MJW, Nederkoorn PJ, Reitsma JB, Majoie CB. Systematic Review of Computed Tomographic Angiography for Assessment of Carotid Artery Disease. Stroke. 2004; 35(10):2306-12. [\[Medline\]](#)
- 14.- Nederkoorn PJ, Graaf Yvd, M.G. Myriam Hunink. Duplex Ultrasound and Magnetic Resonance Angiography Compared With Digital Subtraction Angiography in Carotid Artery Stenosis. A Systematic Review. Stroke. 2003; 34(5):1324 -32. [\[Medline\]](#)
- 15.- Al- Mubarak N, Roubin G, Iyer S, Vitek. J. Current indications of carotid artery stenting. Current indications of carotid artery stenting. n: Carotid Artery Stenting. Current Practice and Techniques. Lippincott Williams & Wilkins 2004.
- 16.- Ouriel K, Hertzler NR, Beven EG, O´Hara PJ, Krajewski LP, Clair DG, Greenberg RK, Sarac TP, Olin JW, Yadav JS Preprocedural risk stratification: identifying an appropriate population for carotid stenting. J Vasc Surg 2001 apr, 33 (4): 728-32. [\[Medline\]](#)
- 17.- Shawl FA. Carotid stenting in patients with symptomatic coronary artery disease; a preferred approach. J Invasive Cardiol 1998; 10 (7): 432 -442. [\[Medline\]](#)
- 18.- Al- Mubarak N, Roubin GS, Gomez CR. Carotid stenting for severe radiation –induced extracranial carotid artery occlusive disease . J Endovasc Ther 2000; 7 1): 336 -40.
- 19.- Dangas G, Laird JR, Mehran R. Carotid artery stenting in patients with high risk anatomy for carotid endarterectomy. J Endovasc Ther 2001; 8(1): 39-43 [\[Medline\]](#)
- 20.- Mackey WC, O´Donnell TF, Callow AD. Cardiac risk in patients undergoing carotid endarterectomy: impact on perioperative and long -term mortality. J Vasc surg 1990; 11(2): 226-234. [\[Medline\]](#)
- 21.- Craven TF, Ryu JE, Espeland MA, Kahl FR, McKinney WM, Toole JF, et al . Evaluation of the association between carotid artery atherosclerosis and coronary artery disease. Circulation 1990; 82 (4): 1230 -1242 [\[Medline\]](#)
- 22.- Takach TJ, Reul GJ, Cooley DA, Dundan JM, Ott DA, Livesay JJ et al. Is an integrated approach warranted for concomitant carotid and coronary artery disease? Ann Thorac Surg 1997; 64:16 -22. [\[Medline\]](#)
- 23.- Coyle KA, Gray BC, Smith RB, Salam AA, Dodson TF, Chaikof EI, et al Morbidity and mortality associated with carotid endarterectomy: effect of adjunctive coronary revascularization. Ann Vasc Surg 1995; 9 (1):21 -27 [\[Medline\]](#)
- 24.- Yadav J, Wholey M, Kuntz R , Fayad P, Katzen B, Mishkel G, et al for the Stenting and Angioplasty with Protection in Patients at High Risk for Endarterectomy Investigators. Protected carotid-artery stenting versus endarterectomy in high -risk patients. N Engl J Med 2004;351(15):1493 -501. [\[Medline\]](#)

Documento de base para el tratamiento endovascular de la estenosis carotídea. Capítulo de Cirugía Endovascular de la SEACV

- 25.- New G, Roubin GS, Iyer SS, Vitek JJ, Wholey MH, Diethrich EB et al. Safety, efficacy and durability of carotid artery stenting for restenosis following carotid endarterectomy: a multicenter study. *J Endovasc Ther* 2000; 7 (5): 345-352. [\[Medline\]](#)
- 26.- Alric P, Branchereau P, Berthet JP, Mary H, Marty-Ane C. Carotid artery stenting for stenosis following revascularization or cervical irradiation. *J Endovasc Ther*. 2002;9(1):14 -9. [\[Medline\]](#)
27. Randomised trial of endarterectomy for recently symptomatic carotid stenosis: final results of the MRC European Carotid Surgery Trial (ECST). *Lancet* 1998; 351:1379 -1387. [\[Medline\]](#)
28. Barnett HJ, Taylor DW, Eliasziw M, Fox AJ, Ferguson GG, Haynes RB et al. Benefit of carotid endarterectomy in patients with symptomatic moderate or severe stenosis. North American Symptomatic Carotid Endarterectomy Trial Collaborators. *N Engl J Med* 1998; 339:1415-1425. [\[Medline\]](#)
- 27- Executive Committee for the Asymptomatic Carotid Atherosclerosis Study. Endarterectomy for asymptomatic carotid artery stenosis. Executive Committee for the Asymptomatic Carotid Atherosclerosis Study. *JAMA* 1995; 273:1421 -1428. [\[Medline\]](#)
- 28- Brown MM; Bladin CF; Goodman MA, et al. Endovascular versus surgical treatment in patients with carotid stenosis in the Carotid and Vertebral Artery Transluminal Angioplasty Study. CAVATAS. *Lancet* 2001; 357: 1729 -1737. [\[Medline\]](#)
- 29- Bockenheimer SA, Mathias K. Percutaneous transluminal angioplasty in arteriosclerotic internal carotid artery stenosis. *AJNR Am J Neuroradiol* 1983; 4:791 -792. [\[Medline\]](#)
- 30- Roubin GS, Yadav S, Iyer SS et al. Carotid stent-supported angioplasty: a neurovascular intervention to prevent stroke. *Am J Cardiol* 1996; 78:8 -12.
- 31- Moore WS, Barnett HJM, Beebe HG, Bernstein EF, Brener BJ, Brott T, et al. Guidelines for Carotid Endarterectomy: A Multidisciplinary Consensus Statement From the Ad Hoc Committee, American Heart Association. *Circulation* 1995; 91:566 -579. [\[Medline\]](#)
- 32- Biller J, Feinberg WM, Castaldo JE, Whittemore AD, Harbaugh RE, Dempsey RJ, et al. Guidelines for Carotid Endarterectomy: A Statement for Healthcare Professionals From a Special Writing Group of the Stroke Council, American Heart Association. *Circulation* 1998; 97 (5):501-509. [\[Medline\]](#)
- 33- Sievert H, Ensslen R, Fach A, Merle H, Rubel C, Spies H et al. Brachial artery approach for transluminal angioplasty of the internal carotid artery. *Cathet Cardiovasc Diagn* 1996; 39(4):421 -423. [\[Medline\]](#)
- 34- Yoo BS, Lee SH, Kim JY et al. A case of transradial carotid stenting in a patient with total occlusion of distal abdominal aorta. *Catheter Cardiovasc Interv* 2002; 56:243 -245.

Documento de base para el tratamiento endovascular de la estenosis carotídea. Capítulo de Cirugía Endovascular de la SEACV

- 35- Criado E, Doblás M, Fontcuberta J, Orgaz A, Flores A. Transcervical carotid artery angioplasty and stenting with carotid flow reversal: surgical technique. *Ann Vasc Surg* 2004; 18(2):257-261. [\[Medline\]](#)
- 36- Criado E, Doblás M, Fontcuberta J, Orgaz A, Flores A, Lopez P et al. Carotid angioplasty with internal carotid artery flow reversal is well tolerated in the awake patient. *J Vasc Surg* 2004; 40(1):92-97. [\[Medline\]](#)
- 37- Orgaz A, Criado E, Doblás M, Fontcuberta J, Flores A, Lopez-Beret P. Angioplastia y stenting carotídeo por miniacceso cervical y flujo invertido. *Angiología* 2004; 56 (Supl 1):225-234.
- 38- Wholey MH. What's new in carotid artery stenting. *J Cardiovasc Surg (Torino)* 2005; 46(3):189-192. [\[Medline\]](#)
- 39- Randomised placebo-controlled and balloon-angioplasty-controlled trial to assess safety of coronary stenting with use of platelet glycoprotein -IIb/IIIa blockade. The EPISTENT Investigators. Evaluation of Platelet IIb/IIIa Inhibitor for Stenting. *Lancet* 1998 (9122): 352:87-92. [\[Medline\]](#)
- 40- Kleiman NS. A risk-benefit assessment of abciximab in angioplasty. *Drug Saf* 1999; 20 (1):43-57. [\[Medline\]](#)
- 41- Hofmann R, Kerschner K, Steinwender C, Kypta A, Bibl D, Leisch F. Abciximab Bolus Injection Does Not Reduce Cerebral Ischemic Complications of Elective Carotid Artery Stenting: A Randomized Study. *Stroke* 2002; 33(3):725-727. [\[Medline\]](#)
- 42- Qureshi AI, Saad M, Zaidat OO, Suarez JI, Alexander MJ, Fareed M et al. Intracerebral Hemorrhages Associated With Neurointerventional Procedures Using a Combination of Antithrombotic Agents Including Abciximab. *Stroke* 2002; 33(7):1916-1919. [\[Medline\]](#)
- 43- Ebrahimi R, Lincoff AM, Bittl JA, Chew D, Wolski K, Wadhan N et al. Bivalirudin vs heparin in percutaneous coronary intervention: a pooled analysis. *J Cardiovasc Pharmacol Ther* 2005; 10(4):209-216. [\[Medline\]](#)
- 44- Bertrand ME, Rupprecht HJ, Urban P, Gershlick AH; CLASSICS Investigators et al. Double-Blind Study of the Safety of Clopidogrel With and Without a Loading Dose in Combination With Aspirin Compared With Ticlopidine in Combination With Aspirin After Coronary Stenting: The Clopidogrel Aspirin Stent International Cooperative Study (CLASSICS). *Circulation* 2000; 102:624-629. [\[Medline\]](#)
- 45- Bosiers M, Deloose K, Verbist J et al. Review of stents for the carotid artery. *J Cardiovasc Surg (Torino)* 2006; 47:107-113.
- 46- Cremonesi A MD; Manetti R, MD; Setacci F, MD; Setacci C, MD Castriota F, MD Protected Carotid Stenting. Clinical Advantages and Complications of Embolic Protection Devices in 442 Consecutive Patients *Stroke* 2003 Aug; 34(8):1936-41 [\[Medline\]](#).

Documento de base para el tratamiento endovascular de la estenosis carotídea. Capítulo de Cirugía Endovascular de la SEACV

- 47- Cayne NS, Faries PL, Trocciola SM et al. Carotid angioplasty and stent-induced bradycardia and hypotension: Impact of prophylactic atropine administration and prior carotid endarterectomy. *J Vasc Surg* 2005; 41:956-961.
- 48- Roubin GS. Rapid ambulation after CAS. *Endovascular Today* 2005; April 2005:45-46 Available from: www.evtoday.com.
- 49- Criado E, Doblaz M, Fontcuberta J, Orgaz A, Flores A, Wall LP, Gasparis A, Lopez P, Strachan J, Ricotta J. Transcervical carotid stenting with internal carotid artery flow reversal: feasibility and preliminary results. *J Vasc Surg* 2004;40(3):476-83. [[Medline](#)]
- 50- Macdonald S. Is there any evidence that cerebral protection is beneficial? Experimental data. *J Cardiovasc Surg (Torino)* 2006; 47:127-136.
- 51- Kastrup A, MD; Gröschel K, MD; Krapf H, MD; Brehm, R MD; Dichgans J, MD. Schulz J, MD. Early Outcome of Carotid Angioplasty and Stenting With and Without Cerebral Protection Devices A Systematic Review of the Literature *Stroke*. 2003;34:813-819 [[Medline](#)]
- 52- Sztrika L, Vörös E, Sas K, Szentgyörgyi R, Pócsik A, Barzó P. Favorable Early Outcome of Carotid Artery Stenting Without Protection Devices. *Stroke* 2004 Dec;35(12):2862-6. [[Medline](#)]
- 53- Eckert B, Zeumer H. Editorial Comment—Carotid Artery Stenting With or Without Protection Devices? Strong Opinions, Poor Evidence! *Stroke* 2003 Aug;34(8):1941-3 [[Medline](#)]
- 54- Henry M, Polydorou A, Henry I, Polydorou, Hugel M. A Carotid angioplasty under protection with the percusurge guardwire system. *Catheter cardiovasc Interv* 2004;61(3):293-305. [[Medline](#)]
- 55- Hobson R, Virginia J, Thomas, Brott G, Howard G, Roubin G, Ferguson R, and for the CREST Executive Committee Organizing the Carotid Revascularization Endarterectomy versus Stenting Trial (CREST): National Institutes of Health, Health Care Financing Administration, and industry funding. *Curr Control trials Cardiovasc Med* 2001 Jul 13;2(4):160-164. [[Medline](#)]
- 56- Reimers B, Sievert H, Schuler GC, Tubler T, Diederich K, Schmidt A, et al Proximal endovascular flow blockage for cerebral protection during carotid artery stenting: results from a prospective multicenter registry. *J Endovasc Ther* 2005;12(2):156-65. [[Medline](#)]
- 57- Muller I, Besta F, Schulz C, Massbert S, Schonig A, Gavaz M.I. Prevalence of clopidogrel non-responders among patients with stable angina pectoris scheduled for elective coronary stent placement. *Thromb Haemost* 2003; 89:783-787. [[Medline](#)]
- 58- Cunningham EJ, Fiorella D, Masa ryk TJ. Neurovascular rescue. *Semin Vasc Surg* 2005; 18: 101-109. [[Medline](#)]

Documento de base para el tratamiento endovascular de la estenosis carotídea. Capítulo de Cirugía Endovascular de la SEACV

- 59- Chen WH, Lee PY, Ng W, Tse HF, Lau CP. Aspirin resistance is associated with a high incidence of myonecrosis after non-urgent percutaneous coronary intervention despite clopidogrel pre-treatment. *J Am Coll Cardiol* 2004; 43:1122 -1126. [\[Medline\]](#)
- 60- Parodi JC, Ferreira LM, Sicard G, La Mura R, Fernandez S. Cerebral protection during carotid stenting using flow reversal. *J Vasc Surg* 2005; 41(3): 416-22. [\[Medline\]](#)
- 61- Owens EL, Kumius NH, Bergan JJ, Sparks SR. Surgical management of acute complications and critical reestenosis following carotid artery stenting. *Ann Vasc Surgery* 2002; 16: 168-175. [\[Medline\]](#)
- 62- Fiorella D, Albuquerque FC, Han P, et al. Strategies for the management of intraprocedural thromboembolic complications with abciximab (ReoPro). *Neurosurgery* 2004; 54: 1089-1097. [\[Medline\]](#)
- 63- Smith WS, Sung G, Starkman S, Saver JL, Kidwell CS, Gobin YP et al. Safety and efficacy of mechanical embolectomy in acute ischemic stroke: results of the MERCI trial. *Stroke* 2005; 36(7): 1432-1438. [\[Medline\]](#)
- 64- Abou-Chebl A, Yadav JS, Reginelli JP; Bajzer C, Bhatt D, Krieger DW. Intracranial hemorrhage and hyperperfusion syndrome following carotid artery stenting: risk factors, prevention and treatment. *J Am Coll Cardiol* 2004; 5: 1596 -1601. [\[Medline\]](#)
- 65- Oskounian RJ, Martin AN, Lee JH, Glenn TC, Guthrie D, Gonzalez NR, et al. Multimodal quantitation of the effects of endovascular therapy for vasospasm on cerebral blood flow, transcranial doppler ultrasonographic velocities, and cerebral artery diameters. *Neurosurgery* 2002; 51:30 -43. [\[Medline\]](#)
- 66- Park B, Shapiro D, Dahn M, Arici M. Carotid artery angioplasty with stenting and postprocedural hypotension. *Am J Surg* 2005; 190:691 -695. [\[Medline\]](#)
- 67- Duong MH, MacKenzie TA; Malenka DJ. N-acetylcysteine prophylaxis significantly reduces the risk of radiocontrast-induced nephropathy: comprehensive meta-analysis. *Catheter Cardiovasc Interv* 2005; 64: 471-479. [\[Medline\]](#)
- 68- Diethrich EB; Ndiaye M; Reid DB. Stenting in the Carotid Artery. Initial experience in 110 patients. *J Endovasc Surg* 1996; 3: 42-62. [\[Medline\]](#)
- 69- Dangas G, et als. Transient contrast encephalopathy alter carotid artery stenting. *J Endovasc Ther* 2001; 8: 111 -113.
- 70- Mathias K; Jager M; Shahl M, Hennigs S, Gissler HM. Die interventionelle Behandlung der arteriosklerotischen Karotisstenose. *Radiologe* 1999; 39:125 -134. [\[Medline\]](#)
- 71- Henry M; Amor M; Klonaris C et al: Angioplasty and stenting of extracranial carotid arteries. *Tex Heart Inst J.* 2000; 27:150-158. [\[Medline\]](#)

Documento de base para el tratamiento endovascular de la estenosis carotídea. Capítulo de Cirugía Endovascular de la SEACV

- 72- Bergeron P; Becquemin JP; Jausseran JM Biasi G, Cardon JM, Castellani et al. Percutaneous stenting of the internal carotid artery. The European CAST 1 Study. J Endovascular Surg 1999; 6:155-159) [\[Medline\]](#)
- 73- Kachel R. Results of balloon angioplasty in the carotid arteries. J Endovasc Surg 1996; 3: 22-30. [\[Medline\]](#)
- 74- Criado FJ; Wellons E; Clark NS. Evolving indication for and early results of carotid stenting. Am J Surg 1997; 174: 111-114. [\[Medline\]](#)
- 75- Wholey MH; Wholey M; Mathias K, Roubin GS, Diethrich EB, Henry M et al. Global experience in cervical carotid artery stent placement. Catheter Cardiovasc Intervent 2000; 50: 160-167. [\[Medline\]](#)
- 76- Becquemin JP; Ben el Khadi H; Desgranges P, Kobeiter H. Carotid stening versus carotid surgery. J Endovasc Ther 2003; 10: 687-694. [\[Medline\]](#)
- 77- Chakhtoura EY; Hobson RW; Goldstein J, Simonian GT, Lal BK, Haser PB et al. In-stent restenosis after carotid angioplasty-stenting: incidence and management. J Vasc Surg 2001; 33: 220-226. [\[Medline\]](#)
- 78- Brajesh K; Hobson RW; Goldstein J, et al. In-stent recurrent stenosis after carotid artery stenting: life table analysis and clinical relevance. J Vasc Surg 2003; 38: 1162-1169
- 79- Setacci C; Pula G; Baldi I, de Donato G, Setacci F, Cappelli A, Pieraccini M et al. Determinants of in-stent restenosis after carotid angioplasty: a case-control study. J Endovasc Ther 2003; 10: 1031-1038. [\[Medline\]](#)
- 80- Christiaans MH; Ernst JMPG; Suttorp MJ, van den Berg JC, Overtoom TT, Kelder JC et al. Restenosis after carotid angioplasty and stenting: a follow-up study with duplex ultrasonography. Eur J Vasc Endovasc Surg 2003; 26: 141-144. [\[Medline\]](#)
- 81- Matas-Docampo M; Dominguez -González JM; Álvarez -García B, et al. Reestenosis carotídea. Angiología 2004; 56 (Supl 1): S327-341.
- 82- Bergeron P; Roux M; Khanoyan P, Douillez V, Bras J, Gay J. Long-term results of carotid stenting are competitive with surgery. J Vasc Surg 2005; 41: 213-221. [\[Medline\]](#)
- 83- Willfort-Ehringer A; Ahmadi R; Gschwandtner ME, Haumer M, Lang W, Minar El. Single-center experience with carotid stent restenosis. J En dovasc 9(3):299-307. [\[Medline\]](#)
- 84- Calvey TAJ; Gough MJ. A late complicatio n of internal carotid artery stenting. J Vasc Surg 1998; 27: 753-755. [\[Medline\]](#)
- 85- de Borst GJ; Ackerstaff RGA; Mauser HW, Moll FL. Operative Management of carotid artery in-stent restenosis: First experience and duplex follow-up. Eur J Vasc Endovasc Surg 2003; 26: 137-140. [\[Medline\]](#)

Documento de base para el tratamiento endovascular de la estenosis carotídea. Capítulo de Cirugía Endovascular de la SEACV

- 86- Quiñones-Baldrich WJ. Recurrent carotid stenosis after angioplasty and stenting. *J Vasc Surg* 2005; 41: 718. [\[Medline\]](#)
- 87- Beebe H, Arche J, Baker W, Barnes R, Becker G, Bernstein E, et al. Concern about safety of carotid angioplasty. *Stroke* 1996;27(2):197-8. [\[Medline\]](#)
- 88- Bonaldi G. Angioplasty and stenting of the cervical carotid bifurcation: report of a 4 year series. *Neuroradiology* 2002;44(2):164-74 [\[Medline\]](#)
- 89- Reimers G, Corvaja N, Moshari S, Sacca S, Albiero R, Di Mario C, et al. Cerebral protection with filter devices during carotid artery stenting. *Circulation* 2001;104:12-5. [\[Medline\]](#)
- 90- Wholey M. Fifth-year update of carotid artery stenting global registry: What have we learned?. *Am J Cardiol* 2002;90(supp A):30H.
- 91- Brooks WH, McClure RR, Jones MR, Coleman TC, Breathitt L. Carotid angioplasty and stenting versus carotid endarterectomy: randomized trial in a community hospital. *J Am Coll Cardiol* 2001; 38:1589-95. [\[Medline\]](#)
- 92- Naylor AR, Bolia A, Abbott RJ, Pye IF, Smith J, Lennard N et al. Randomized study of carotid angioplasty and stenting versus carotid endarterectomy: a stopped trial. *J Vasc Surg* 1998;28:326-34 [\[Medline\]](#)
- 93- Alberts MJ. Results of a multicentre prospective randomized trial of carotid artery stenting vs carotid endarterectomy. *Stroke* 2001;32:325.
- 94- Yadav JS. Stenting and angioplasty with protection in patients at high risk for endarterectomy: the SAPPHERE study. *Circulation* 2002;106(23):2 (Abst 9). [\[Medline\]](#)
- 95- Roubin GS, New G, Iyer SS, Vitek JJ, Al-Mubarak N, Liu MW et al. Immediate and late clinical outcomes of carotid artery stenting in patients with symptomatic and asymptomatic carotid artery stenosis: a 5-year prospective analysis. *Circulation* 2001;103:532-7 [\[Medline\]](#)
- 96- Young B, Moore WS, Robertson JT, Toole JF, Ernst CB, Cohen SN, et al. An analysis of perioperative surgical mortality and morbidity in the asymptomatic carotid atherosclerosis study. ACAS Investigators. *Asymptomatic Carotid Artherosclerosis Study. Stroke.* 1996; 27(12):2216-24 [\[Medline\]](#)
- 97- Liebman K, Veznedaroglu E, Rosenwasser R. The role of carotid angioplasty and stenting in carotid revascularization *iNeurol res* 2005 ;n27Suppl1:S53-8.
- 98- Moore WS. The American Heart Association Consensus Statement on guidelines for carotid endarterectomy. *Semin Vasc Surg.* 1995;8(1):77-81. [\[Medline\]](#)
- 99- Groschel K, Riecker A, Schulz JB. Systematic review of early recurrent stenosis after carotid angioplasty and stenting. *Stroke* 2005; 36(2):367-73. [\[Medline\]](#)

Documento de base para el tratamiento endovascular de la estenosis carotídea. Capítulo de Cirugía Endovascular de la SEACV

100- Setacci C, de Donato G, Setacci F, Pieraccini M, Cappelli A, Trovato RA, Benevento D. In-stent restenosis after carotid angioplasty and stenting: a challenge for the vascular surgeon. Eur J Vasc Endovasc Surg. 2005;29(6):601-7. [\[Medline\]](#)

101- Longo GM, Kibbe MR, Matsumura JS, Blackburn D, Astleford P, Eskandari MK. Duplex ultrasound remains a reliable test even after carotid stenting. Ann Vasc Surg. 2005;19(6):793-7. [\[Medline\]](#)

102- Kohyama S, Kazekawa K, Iko M, Aikawa H, Tsutsumi M, Go Y, ET AL. Spontaneous improvement of persistent ulceration after carotid artery tenting. AJNR Am J Neuroradiol. 2006;27(1):151-6. [\[Medline\]](#)

103- Fleming SE, Bluth EI, Milburn J. Role of sonography in the evaluation of carotid artery stents. J Clin Ultrasound. 2005;33(7):321-8. [\[Medline\]](#)

104- Homologación de los Laboratorios de Diagnóstico Vascular en España. Capítulo de Diagnóstico Vascular No Invasivo de la SEACV. Documento marco y reglamento Barcelona, 3 de Junio de 2000.

105- Stanziale SF, Wholey MH, Boules TN, Selzer F, Makaroun MS. Determining in-stent stenosis of carotid arteries by duplex ultrasound criteria.: J Endovasc Ther. 2005;12(3):346-53. [\[Medline\]](#)

106- Zwiebel WJ. Evaluación con doppler de la estenosis carotídea. En Ultrasonografía Vascular. 4º Ed. Marban. Madrid

107.-[Coward LJ, Featherstone RL, Brown MM](#). Safety and efficacy of endovascular treatment of carotid artery stenosis compared with carotid endarterectomy: a Cochrane systematic review of the randomized evidence. Stroke. 2005 Apr;36(4):905-11.

108.-Zierler BK y Gray DT. The principles of cost-effectiveness analysis and their application. J Vasc Surg 2003 ; 37:226-34.

109.-Briggs A y Sculpher M. An introduction to Markov modelling for economic evaluation. Pharmacoeconomics 1998; 13: 397-409.

110.-[Jordan WD Jr, Roye GD, Fisher WS 3rd, Redden D, McDowell HA](#). A cost comparison of balloon angioplasty and stenting versus endarterectomy for the treatment of carotid artery stenosis. J Vasc Surg. 1998;27(1):16-22.

111.-[Gray WA, White HJ Jr, Barrett DM, Chandran G, Turner R, Reisman M](#). Carotid stenting and endarterectomy: a clinical and cost comparison of revascularization strategies. Stroke. 2002 ;33(4):1063-70.

Documento de base para el tratamiento endovascular de la estenosis carotídea. Capítulo de Cirugía Endovascular de la SEACV

112.- [Kilaru S, Korn P, Kasirajan K, Lee TY, Beavers FP, Lyon RT, Bush HL, Kent KC.](#) Is carotid angioplasty and stenting more cost effective than carotid endarterectomy?. J Vasc Surg. 2003; 37(2):331-9.

113.- [Ecker RD, Brown RD Jr, Nichols DA, McClelland RL, Reinalda MS, Piegras DG, Cloft HJ, Kallmes DF.](#) Cost of treating high-risk symptomatic carotid artery stenosis: stent insertion and angioplasty compared with endarterectomy. J Neurosurg. 2004; 101(6):904-7.

114.- [Arrebola-Lopez M, Hernandez-Osma E, Gomez-Moya B, Rodriguez-Espinosa N, Panella-Agusti F, Admetller-Castiglione X, Garcia-Vidal R, Martin-Paredero V.](#) Carotid stenosis in high risk patients. The SAPPHERE study versus a decision analysis. Which is the best therapeutic option? Rev Neurol. 2005; 40(8):449-52.

115.- [Park B, Mavanur A, Dahn M, Menzoian J.](#) Clinical outcomes and cost comparison of carotid artery angioplasty with stenting versus carotid endarterectomy. J Vasc Surg. 2006; 44(2):270-6.

116.- [Kuntz KM, Kent KC](#) Is carotid endarterectomy cost-effective? An analysis of symptomatic and asymptomatic patients. Circulation. 1996; 94(9 Suppl):II194-8.

117.- [Cronenwett JL, Birkmeyer JD, Nackman GB, Fillinger MF, Bech FR, Zwolak RM, Walsh DB.](#) Cost-effectiveness of carotid endarterectomy in asymptomatic patients. J Vasc Surg. 1997; 25(2):298-309.

118.- [Patel ST, Kuntz KM, Kent KC.](#) Is routine duplex ultrasound surveillance after carotid endarterectomy cost-effective?. Surgery 1998; 124:343-52.